

COMPENDIO SCIENTIFICO TAPERED SCREW-VENT®

Storie di successo:
stabilità e tassi di
sopravvivenza



Sommario

Stabilità primaria	4
Protocollo per osso a bassa densità	4
Advancements in Soft-Bone Implant Stability Rosenlicht	4
Carico immediato	5
Immediate Placement and Provisionalization of Implant-Supported, Single-Tooth Restorations: A Retrospective Study El-Chaar and Bettach	5
Immediate Loading of Single-Tooth Restorations: One-Year Prospective Results Siddiqui et al. ...	6
Immediate and Early Loading of Hydrothermally Treated, Hydroxyapatite-Coated Dental Implants: 2-Year Results from a Prospective Clinical Study Simmons et al.	7
Torque di inserimento implantare	8
Histologic and Biomechanical Evaluation of the Effects of Implant Insertion Torque on Peri-Implant Bone Healing Consolo et al.	8
Stabilità secondaria	9
Contatto osso-impianto	9
Bone-to-Implant Apposition with Machined and MTX® Microtextured Implant Surfaces in Human Sinus Grafts Trisi et al.	9
Risultati mascellare superiore e inferiore	10
Prospective Clinical Evaluation of 835 Multithreaded Tapered Screw-Vent® Implants: Results After Two Years of Functional Loading Khayat et al.	10
Stabilità dell'interfaccia del moncone	11
Connessione friction-fit	11
The Evolution and Evaluation of an Interference-Fit Implant Interface Binon	11
Risultati a lungo termine	12
Carico immediato	12
A 10-Year Restrospective Clinical Evaluation of Immediately Loaded Tapered Maxillary Implants Harel et al.	12
Mantenimento osseo	13
Long-Term Clinical Evaluation of Tapered Multi-threaded Implants: Results and Influences of Potential Risk Factors Ormianer and Palti	13
Tassi di sopravvivenza	14
The Use of Tapered Implants in the Maxillae of Periodontally Susceptible Patients: 10-Year Outcomes Ormianer and Palti	14
Studio di caso clinico	15
Bibliografia	16

Stabilità primaria

Protocollo per osso a bassa densità

Advancements in Soft-Bone Implant Stability (Progressi della stabilità implantare nell'osso a bassa densità)¹

Rosenlicht JL. *West Indian Dent J* 2002; 6: 2-7.

Obiettivo

- Fornire una panoramica di un impianto conico autofilettante che presenta una procedura chirurgica brevettata concepita per migliorare la stabilità iniziale.

Metodi

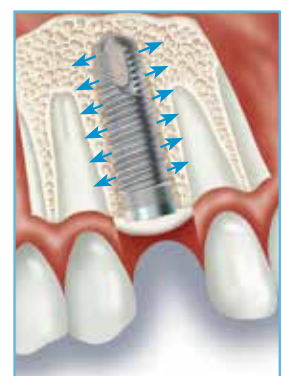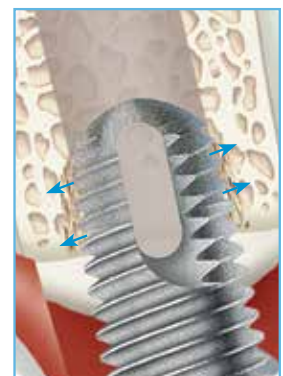
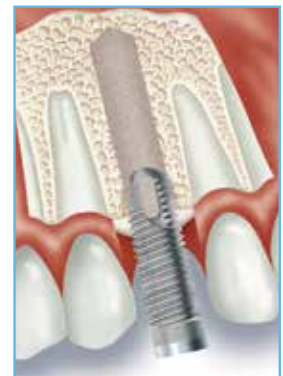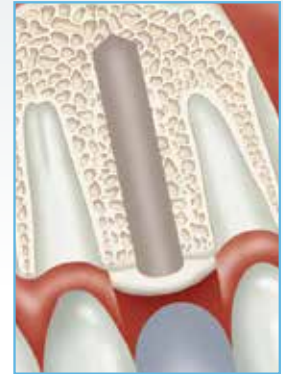- Nel 1991 il Dipartimento degli Affari dei Veterani degli Stati Uniti, US Department of Veterans Affairs (VA), lanciò uno studio prospettico multicentrico per determinare l'influenza del design implantare e della posizione ossea sul successo a lungo termine dell'impianto.
- Lo studio del VA comprendeva più di 800 pazienti e oltre 80 sperimentatori di 30 centri medici VA e di due cliniche odontoiatriche universitarie.
- Sono stati inseriti in totale 2795 impianti.

Risultati

- Gli impianti Tapered Screw-Vent presentano tre spire indipendenti esterne che avvolgono a spirale il corpo implantare con un angolo più pronunciato rispetto alle filettature convenzionali.
- Dopo l'assemblaggio completo, il componente protesico forma una "saldatura a freddo virtuale" con l'impianto.
- Nelle prove eseguite internamente, l'impianto Tapered Screw-Vent di diametro più piccolo (\varnothing 3,7 mm) resisteva ad una forza compressiva di 171 kg (378 lb) a 30 gradi e ad un torque di 278 Nm (24,6 in-lbs).

Conclusioni

- L'impianto Tapered Screw-Vent presenta una spira multipla e un protocollo chirurgico in grado di comprimere l'osso a bassa densità durante l'inserimento, migliorando la stabilità meccanica.
- Per l'osso compatto si utilizza una fresa finale studiata per migliorare l'ingaggio osseo apicale e aumentare la stabilità.



Mentre l'impianto Tapered Screw-Vent si inserisce gradualmente nel sito recettore, il diametro crescente del corpo implantare comprime l'osso a bassa densità aumentando la ritenzione meccanica e la stabilità iniziale.¹

Carico immediato

Immediate Placement and Provisionalization of Implant-Supported, Single-Tooth Restorations: A Retrospective Study (Inserimento e protesizzazione provvisoria immediata di restauri singoli su impianto: studio retrospettivo)²

El Chaar E, Bettach R. Int J Periodontics Restorative Dent 2011; 31: 409-419.

Obiettivo

- Registrare il risultato di uno studio retrospettivo in studi privati condotto per determinare l'efficacia clinica dell'inserimento immediato e della protesizzazione provvisoria immediata non in occlusione di impianti su dente singolo, posizionati in alveoli post-estrattivi e seguiti da restauri definitivi con carico oclusale completo entro 2 settimane dall'inserimento.

Metodi

- 206 impianti venivano inseriti immediatamente in siti post-estrattivi utilizzando una tecnica senza lembo, quindi protesizzati immediatamente con provvisori singoli non in occlusione e restauri definitivi entro 2 settimane.

Risultati

- I tassi cumulativi di successo e di sopravvivenza sono stati del 98,77% (follow-up medio a 23,1 mesi).

Conclusioni

- Entro i limiti di questo studio, l'impianto e il restauro immediati, seguiti dal carico definitivo entro 2 settimane, hanno risultati comparabili con quelli registrati storicamente per gli impianti differiti.

L'impianto Tapered Screw-Vent può essere caricato immediatamente quando siano stati ottenuti una buona stabilità primaria dell'impianto e un appropriato carico oclusale.³ (nell'immagine moncone Hex-Lock® Contour)



Stabilità primaria

Carico immediato

Immediate Loading of Single-Tooth Restorations:

One-Year Prospective Results (Carico immediato di restauri di denti singoli: risultati prospettici ad un anno)³

Siddiqui A, O'Neal R, Nummikoski P, Pituch D, Ochs M, Huber H, Chung W, Phillips K, Wang IC. J. Oral Implantol 2008; 34: 208-218.

Obiettivo

- Questo studio prospettico valutava l'efficacia clinica del posizionamento di un impianto a supporto di un restauro singolo immediato e di un carico oclusale completo.

Metodi

- Sessanta pazienti consecutivi (gruppo di intenzione al trattamento intent-to-treat) con 1 dente mancante tra 2 denti intatti venivano trattati con un totale di 69 impianti.
- All'inserimento venivano rilevate le impronte finali e gli impianti venivano protesizzati con provvisori non in occlusione.
- I restauri definitivi venivano consegnati 2 settimane più tardi.

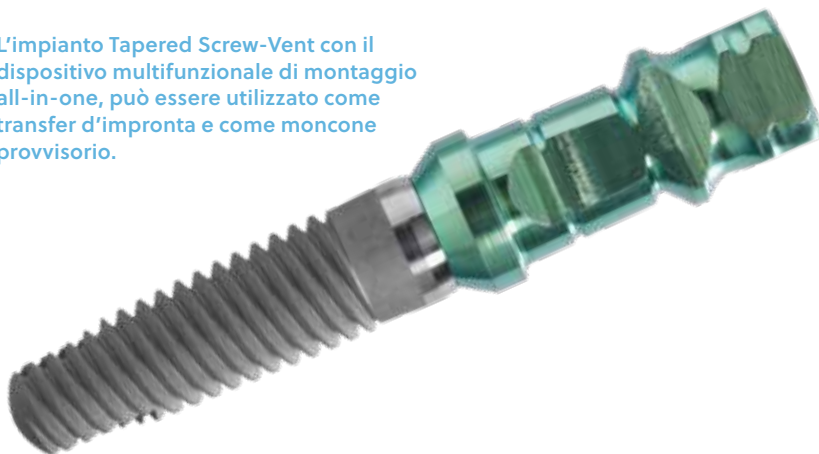Risultati

- A 12 mesi, i tassi di successo cumulativi degli impianti erano del 98,55% (n=68/69) per il gruppo intent-to-treat e del 98,04% (n=50/51) per il gruppo trattato per-protocol.
- Tra il gruppo sperimentale e lo storico di controllo non venivano rilevati significativi eventi avversi né differenze statisticamente significative.

Conclusioni

- Il carico oclusale completo immediato di restauri di denti singoli veniva effettuato in sicurezza in soggetti selezionati quando erano stati ottenuti una buona stabilità primaria dell'impianto e un appropriato carico oclusale.

L'impianto Tapered Screw-Vent con il dispositivo multifunzionale di montaggio all-in-one, può essere utilizzato come transfer d'impronta e come moncone provvisorio.



Carico immediato

Immediate and Early Loading of Hydrothermally Treated, Hydroxyapatite-Coated Dental Implants: 2-Year Results from a Prospective Clinical Study (Carico immediato e precoce di impianti rivestiti in idrossiapatite e trattati idrotermicamente: risultati a 2 anni di uno studio clinico prospettico)⁴

Simmons DE, Palaiologou A, Teitelbaum AG, Billiot S, Popat LJ, Maney P. J. Oral Implantol 2016; 24(1): 17-25.

Obiettivo

- Valutare l'esito di impianti Tapered Screw-Vent rivestiti in HA MP-1 caricati prima di 3-6 mesi.

Metodi


- Gli impianti del gruppo A (n = 23) sono stati caricati il giorno dell'intervento e gli impianti del gruppo B (n = 19) sono stati caricati 3 settimane dopo l'intervento.

Risultati

- Il tasso di sopravvivenza del gruppo A è stato del 100% (n = 23/23). Nel gruppo B è stato riscontrato un fallimento, con un tasso di sopravvivenza del 94,7% (n = 18/19).
- Dopo due anni di utilizzo, è stata riportata una perdita ossea media nel gruppo A di 0,81 + 0,59 mm e nel gruppo B di 0,70 + 0,41 mm.

Conclusioni

- In questo studio, gli impianti Tapered Screw-Vent rivestiti in HA MP-1 presentavano un alto grado di predicibilità clinica se protesizzati in occlusione immediatamente o entro tre settimane dal posizionamento dell'impianto.



Impianti Tapered Screw-Vent con doppia superficie selettiva di transizione MP-1 HA.

Stabilità primaria

Torque di inserimento implantare

Histologic and Biomechanical Evaluation of the Effects of Implant Insertion Torque on Peri-Implant Bone Healing (Valutazione istologica e biomeccanica degli effetti del torque di inserimento implantare sulla guarigione dell'osso perimplantare)⁵

Consolo U, Travaglini D, Todisco M, Trisi P, Galli S. *J Craniofac Surg.* 2013; 24: 860-865.

Obiettivo

- Valutare istologicamente e biomeccanicamente la guarigione ossea perimplantare intorno ad impianti inseriti con torque elevato dopo un follow-up di 8 e 12 settimane.

Metodi

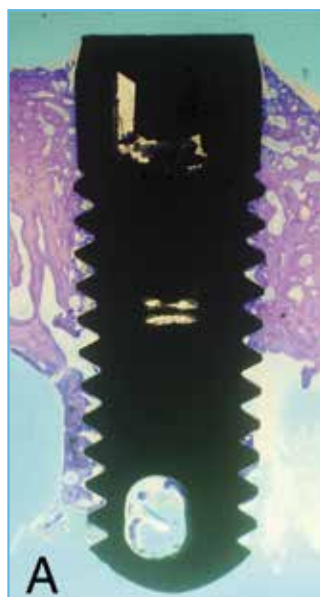- In totale 12 impianti venivano inseriti nel bordo inferiore della mandibola di 2 pecore. In ciascuna pecora 3 impianti venivano posizionati con torque basso (25 Ncm, gruppo LT) come controllo, mentre 3 impianti venivano posizionati con un torque di inserimento elevato (torque massimo, gruppo HT).
- Le pecore venivano sacrificate dopo 8 e 12 settimane di guarigione e gli impianti venivano esaminati mediante torque di rimozione, analisi della frequenza di risonanza e analisi istologica.

Risultati

- Il torque di inserimento medio del gruppo LT era di 24 Ncm, mentre era di 105,6 Ncm nel gruppo HT.
- I valori medi del torque di rimozione degli impianti del gruppo LT dopo 8 e 12 settimane erano rispettivamente di 159,5 e 131,5 Ncm, mentre quelli del gruppo HT dopo 8 e 12 settimane erano rispettivamente di 140 e 120 Ncm.

Conclusioni

- Un torque di inserimento implantare elevato non induce reazioni avverse nell'osso corticale e non provoca fallimento implantare nella mandibola della pecora.



Impianto Tapered Screw-Vent a 12 settimane, con osso in stretto contatto con la porzione filettata e la porzione del collo.⁴

Stabilità secondaria

Contatto osso/impianto

Bone-to-Implant Apposition with Machined and MTX Microtextured Implant Surfaces in Human Sinus Grafts (Apposizione ossea su impianto con superfici implantari liscia e microtesturizzata MTX in innesti nel seno mascellare umano)⁶

Trisi P, Marcato C, Todisco M. *Int J Periodontics Restorative Dent* 2003; 23(5): 427-437.

Obiettivo

- Lo scopo di questo studio era di documentare istologicamente l'effetto di due diverse superfici implantari sulla percentuale di apposizione ossea su impianto ottenuta con impianti posizionati in innesti del seno mascellare umano.

Metodi

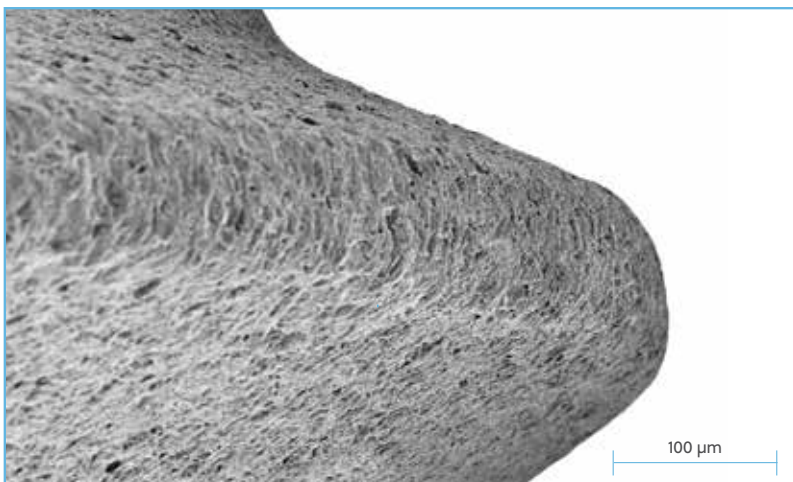
- In nove volontari sani veniva pianificato un intervento di rialzo del pavimento del seno mascellare posteriore in preparazione all'inserimento di impianti differiti.
- Ciascun microimpianto veniva preparato longitudinalmente con differenti topografie superficiali: liscia da un lato e microtesturizzata MTX sull'altro lato.

Risultati

- L'analisi istologica rivelava che l'apposizione media di osso sull'impianto era significativamente maggiore sulle superfici MTX (72,31% \pm 17,76%) rispetto a quelle lisce (38,01% \pm 19,32%)

Conclusioni

- La superficie microtesturizzata MTX è stata in grado di ottenere un livello di osteointegrazione significativamente maggiore rispetto alla superficie in titanio liscia.
- Né il tempo di guarigione tra l'innesto e l'inserimento dell'impianto, né la sede implantare hanno avuto effetto statisticamente rilevante sulla percentuale di apposizione ossea sull'impianto.



Superficie MTX
di un impianto
Tapered Screw-Vent.

Stabilità secondaria

Risultati mascellare superiore e inferiore

Prospective Clinical Evaluation of 835 Multithreaded Tapered Screw-Vent Implants: Results After Two Years of Functional Loading (Valutazione clinica prospettica di 835 impianti conici a spira multipla Tapered Screw-Vent: risultati dopo due anni di carico funzionale)⁷

Khayat PG, Milliez SN. *J. Oral Implantol* 2007; 34: 225-31.

Obiettivo

- Valutare prospettivamente i tassi di sopravvivenza e di successo degli impianti conici a spira multipla nel corso di 2 anni di carico funzionale in soggetti umani.

Metodi

- In totale 835 impianti (impianti Tapered Screw-Vent, ZimVie Dental) di diametro 3,7 mm (9%), 4,7 mm (76%) e 6,0 mm (15%) venivano inseriti in 328 pazienti utilizzando un protocollo monofasico.
- Gli impianti venivano protesizzati con una varietà di restauri e monitorati per 2 anni di carico funzionale.

Risultati

- La sopravvivenza implantare cumulativa era del 99,4% (n=835); le differenze tra impianti mandibolari (99,0%, n=408) e mascellari (99,8%, n=427) non erano statisticamente significative ($P>0,20$). Cinque impianti erano stati persi durante il periodo di guarigione e quindi rimossi prima del carico.
- Il successo implantare cumulativo era del 98,6% (n=835); le differenze tra impianti mascellari (98,6%) e mandibolari (98,8%) non erano statisticamente significative ($P>0,20$).
- I tassi di successo suddivisi per diametro dell'impianto erano del 98,6% (3,7 mm), 98,4% (4,7 mm) e 100% (6 mm).

Conclusioni

- Dopo 2 anni di carico funzionale, i tassi di sopravvivenza e di successo degli impianti conici a spira multipla inseriti con protocollo non sommerso erano equivalenti o superiori a quelli di impianti di controllo storici cilindrici a spira singola.
- In questo studio, i tassi di sopravvivenza e di successo degli impianti Tapered Screw-Vent erano comparabili nella mascella e nella mandibola quando veniva applicato un protocollo monofasico.

La profondità di 1,5 mm dell'esagono interno protegge la vite del moncone dal carico eccessivo.



Stabilità dell'interfaccia del moncone

Connessione friction-fit

The Evolution and Evaluation of an Interference-Fit Implant Interface (Evoluzione e valutazione di un'interfaccia implantare con fissazione a frizione)⁸

Binon PP. Postgraduate Dent 1996; 3: 3-13

Obiettivo

- Lo scopo di questo studio era di valutare l'accoppiamento del moncone, le discrepanze dell'interfaccia e il movimento rotazionale dei sistemi con connessione esagonale friction-fit.

Metodi

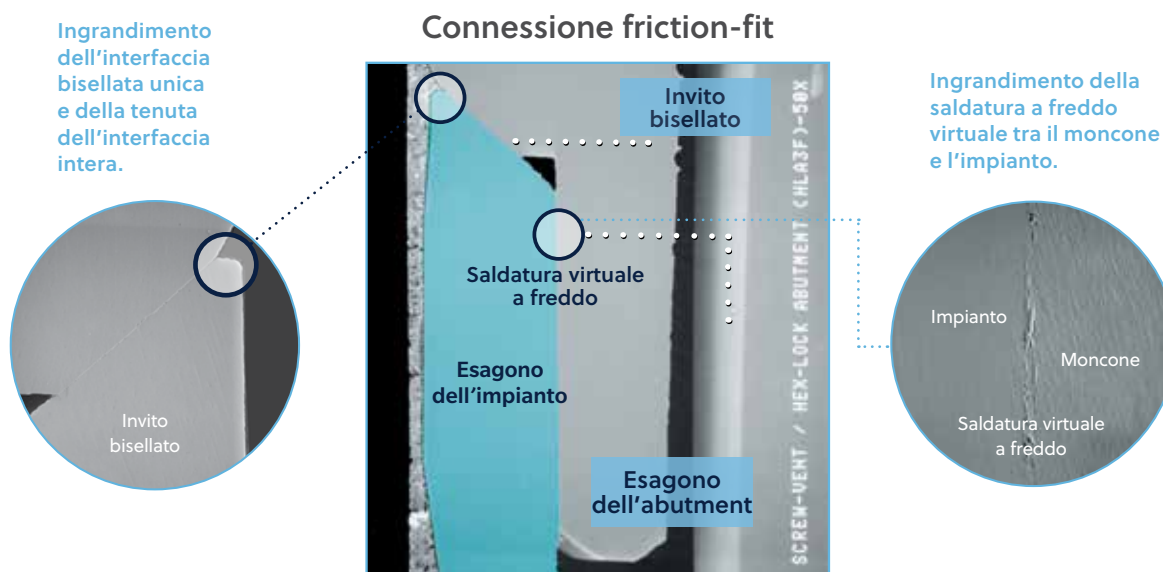
- Venivano valutati il movimento rotazionale e l'intimità del contatto esagonale, l'adeguatezza del sigillo dell'interfaccia impianto-moncone, l'omogeneità della lavorazione meccanica delle connessioni esagonali del moncone e dell'impianto.
- I componenti disponibili sono paragonati a componenti disponibili inizialmente nell'evoluzione di questa interfaccia friction-fit.

Risultati

- Il movimento rotazionale degli impianti Screw-Vent® era di 0 gradi, se serrati completamente a 30 Ncm.
- Il movimento rotazionale degli impianti Screw-Vent era di 0,4 gradi, se serrati con minima pressione delle dita.

Conclusioni

- Le superfici di accoppiamento di impianto e moncone bisellate a 45 gradi degli impianti Screw-Vent entrano in intimo contatto senza alcuna fessura riconoscibile nell'interfaccia.



Risultati a lungo termine

Carico immediato

A 10-Year Retrospective Clinical Evaluation of Immediately Loaded Tapered Maxillary Implants (Valutazione clinica retrospettiva a 10 anni di impianti mascellari conici con carico immediato)⁹

Harel N, Piek D, Livne S, Palti A, Ormianer Z. *Int J Prosthodont* 2013; 26: 244-249.

Obiettivo

- Confrontare gli effetti del carico immediato (IL) e del carico differito (DL) sulla perdita di osso crestale perimplantare intorno agli impianti mascellari dopo un funzionamento a lungo termine di 10 anni.

Metodi

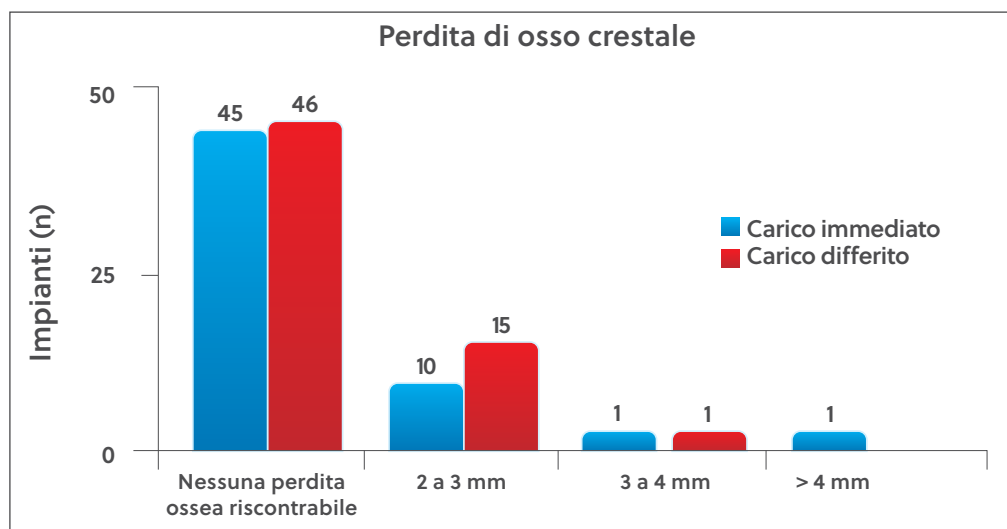
- Una revisione retrospettiva delle cartelle cliniche veniva condotta per valutare i risultati di 110 impianti conici a spira multipla inseriti per la sostituzione di uno o più denti mancanti e/o irrecuperabili nel mascellare di 23 pazienti.
- Gli impianti venivano assegnati al database DL o IL a seconda del momento del carico.

Risultati

- Dopo un follow-up medio di 111 mesi nel gruppo DL e di 119 mesi nel gruppo IL, la sopravvivenza cumulativa era del 99,09% (DL=98,11%, IL=100%).
- Nessuna perdita ossea osservabile veniva rilevata nell'83,49% degli impianti sopravvissuti.
- I tassi di successo cumulativi erano del 100% per il gruppo IL e del 98,11% per il gruppo DL.

Conclusioni

- Gli impianti mascellari con carico immediato hanno mostrato risultati a lungo termine comparabili a quelli degli impianti mascellari a carico differito.



La perdita di osso crestale è comparabile sia negli impianti a carico immediato che negli impianti a carico differito.⁹

Mantenimento osseo

Long-Term Clinical Evaluation of Tapered Multi-threaded Implants: Results and Influences of Potential Risk Factors (Valutazione clinica a lungo termine di impianti conici a spira multipla: risultati e influenza di fattori di rischio potenziali)¹⁰

Ormianer Z, Palti A. J. Oral Implantol 2006; 32: 300-307.

Obiettivo

- Valutare la prestazione a lungo termine di impianti Tapered Screw-Vent inseriti in pazienti con una molteplicità di variabili cliniche potenzialmente pregiudizievoli.

Metodi

- Sessanta pazienti trattati con 218 impianti partecipavano allo studio, in cui ogni caso clinico presentava uno o più fattori di rischio potenziali associati a più elevati tassi di fallimento implantare, perdita di osso perimplantare o complicanze cliniche presenti in letteratura: impianti corti (23%), condizioni di comorbidità (25%), impianti mascellari (61%), carico immediato (88,5%), inserimento in alveoli post-estrattivi (91%) ed edentulia parziale (97%). Tali impianti venivano protesizzati con una varietà di restauri protesici.
- Il follow-up clinico medio era di 67,5 mesi (range: 1-94) per gli impianti e di 60 (range: 15-74) per i restauri.

Risultati

- Dopo 5 anni di carico clinico, i tassi cumulativi di sopravvivenza erano del 98,2% per gli impianti e del 96,3% per i restauri protesici.
- Nel 98% degli impianti non veniva osservata nessuna perdita di osso marginale perimplantare.

Conclusioni

- Gli impianti Tapered Screw-Vent possono essere usati con un alto grado di predicibilità, con una scarsa o addirittura nulla perdita ossea anche in presenza dei potenziali fattori di rischio descritti dettagliatamente in questo studio.
- Le ipotesi che il design implantare conico possa essere maggiormente soggetto a perdita di osso crestale rispetto al design a cilindro non sono supportate dai risultati di questo studio.

TSV-MTX



TSV-MP-1° HA



Tapered Screw-Vent presenta opzioni di superficie e rivestimento.

Risultati a lungo termine

Tassi di sopravvivenza

The Use of Tapered Implants in the Maxillae of Periodontally Susceptible Patients: 10-Year Outcomes (L'uso degli impianti conici nel mascellare superiore di pazienti parodontalmente suscettibili: risultati a 10 anni)¹¹

Ormianer Z, Palti A. *Int J Oral Maxillofac Implants* 2012; 27: 442-448.

Obiettivo

- Valutare retrospettivamente l'efficacia a lungo termine della terapia implantare in pazienti parodontalmente suscettibili.

Metodi

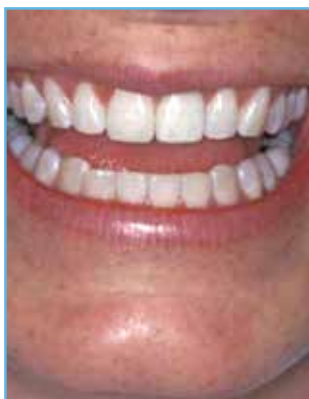- Una valutazione retrospettiva delle cartelle cliniche di studi privati veniva condotta per identificare soggetti parzialmente dentati con restauri impianto-supportati che fossero stati monitorati annualmente per almeno 9,5 anni.
- In base all'anamnesi medica, i soggetti venivano assegnati ad un gruppo parodontale o ad un gruppo di controllo.

Risultati

- I tassi cumulativi di sopravvivenza a 10 anni erano del 99,3% (n=137/138) per gli impianti del gruppo parodontale e del 100% (n=35/35) per gli impianti del gruppo di controllo. Nel gruppo parodontale si verificava un fallimento implantare prima del carico.
- La maggior parte degli impianti sopravvissuti non aveva alcuna perdita ossea (n=109/172, 63,4%).

Conclusioni

- La sopravvivenza dell'impianto Tapered Screw-Vent non è stata pregiudicata dalla presenza della malattia parodontale, ma ha prodotto perdita ossea nella coorte presentata in questo studio retrospettivo.



Restauro definitivo

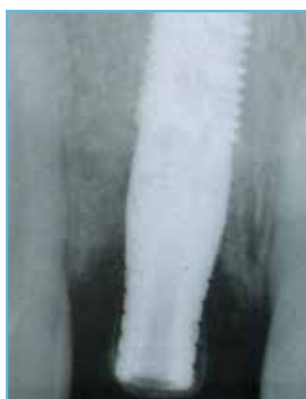
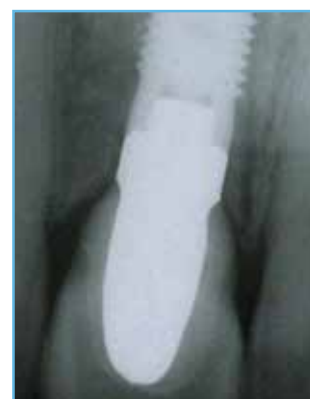
Immagine radiografica al momento del restauro definitivo

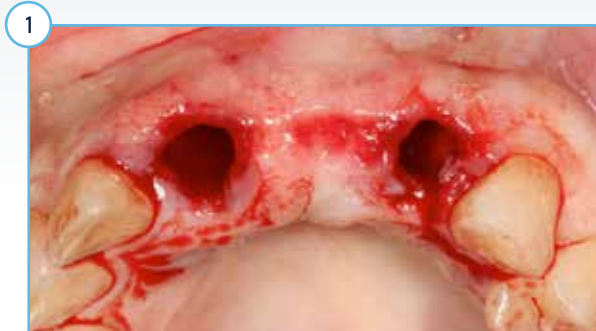

Un follow-up di 10 anni non ha evidenziato alcuna perdita ossea

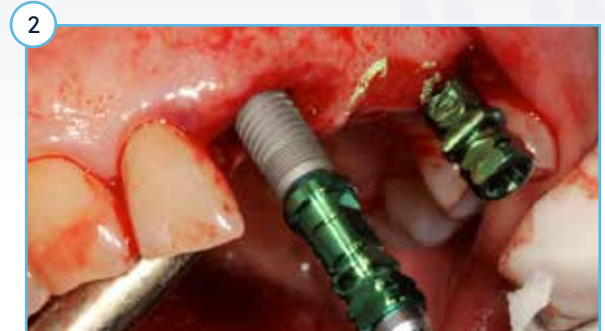
Nel caso qui sopra, gli impianti Tapered Screw-Vent hanno dimostrato risultati estetici e prestazioni a lungo termine.

Studio di caso clinico

Inserimento immediato di impianti TSVT



1 Vista clinica preoperatoria dei siti post-estrattivi degli incisivi.



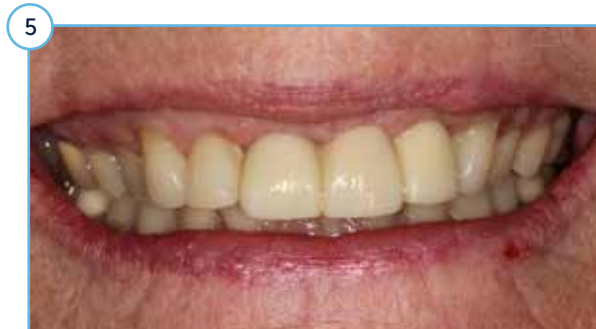2 Gli impianti TSVT (4,1 mm x 16 mm) assemblati con i dispositivi di montaggio vengono avvitati negli alveoli post-estrattivi preparati.



3 Immagine radiografica al momento dell'inserimento con viti chirurgiche di copertura applicate.



4 Radiografia un anno dopo l'inserimento, con livelli di osso marginale stabili intorno agli impianti TSVT.



5 Vista clinica del risultato estetico un anno dopo il restauro.

BIBLIOGRAFIA

1. Rosenlicht JL. Advancements in soft bone implant stability. West Indian Dent J 2002; 6: 2-7.
2. El Chaar E, Bettach R. Immediate placement and provisionalization of implant-supported, single-tooth restorations: a retrospective study. Int J Periodontics Restorative Dent 2011; 31: 409-419.
3. Siddiqui A, O'Neal R, Nummikoski P, Pituch D, Ochs M, Huber H, Chung W, Phillips K, Wang IC. Immediate loading of single-tooth restorations: one-Year prospective results. J. Oral Implantol 2008; 34: 208-218.
4. Simmons DE, Palaiologou A, Teitelbaum AG, Billiot S, Papat LJ, Maney P. J Oral Implantol 2016; 24(1): 17-25.
5. Consolo U, Travaglini D, Todisco M, Trisi P, Galli S. Histologic and biomechanical evaluation of the effects of implant insertion torque on peri-implant bone healing. J Craniofac Surg. 2013; 24: 860-865.
6. Trisi P, Marcato C, Todisco M. Bone-to-implant apposition with machined and MTX microtextured implant surfaces in human sinus grafts. Int J Periodontics Restorative Dent 2003; 23(5): 427-437.
7. Khayat PG, Milliez SN. Prospective clinical evaluation of 835 multithreaded Tapered Screw-Vent Implants: results after two years of functional loading. J. Oral Implantol 2007; 34: 225-31.
8. Binon PP. The evolution and evaluation of two interference-fit implant interfaces. Postgraduate Dent 1996; 3: 3-13.
9. Harel N, Piek D, Livne S, Palti A, Ormianer Z. A 10-Year retrospective clinical evaluation of immediately loaded tapered maxillary implants. Int J Prosthodont 2013; 26: 244-249.
10. Ormianer Z, Palti A. Long-Term clinical evaluation of tapered multi-threaded implants: results and influences of potential risk factors. J. Oral Implantol 2006; 32: 300-307.
11. Ormianer Z, Palti A. The use of tapered implants in the maxillae of periodontally susceptible patients: 10- Year Outcomes. Int J Oral Maxillofac Implants 2012; 27: 442-448.

Per informazioni: 0438-37681 o ZimVie.com/dental

ZimVie

4555 Riverside Drive
Palm Beach Gardens, FL 33410
Phone: +1-561-776-6700
Fax: +1-561-776-1272
dentalCS@ZimVie.com

Zimmer Dental Italy srl

Viale Italia n. 205/D
31015 Conegliano (TV)
Tel.: +39-0438-37681
Fax: +39-0438-553181
ZimmerDental.Italy@ZimVie.com



Salvo diverse indicazioni, tutti i marchi qui indicati sono proprietà di ZimVie. Tutti i prodotti sono fabbricati da una o più sussidiarie del dentale controllate da ZimVie Inc. (Biomet 3i, LLC, Zimmer Dental, Inc., etc.) e distribuite e commercializzate da ZimVie Dental e i suoi Marketing Partner autorizzati. Per maggiori informazioni vedere l'etichetta del prodotto o le istruzioni per l'uso specifiche. Si prega di tenere presente che non tutti i prodotti e i materiali rigenerativi sono registrati o disponibili in tutti i paesi. Il presente materiale è destinato esclusivamente a medici, non costituisce un parere o raccomandazioni di natura medica. È vietata la distribuzione a qualsiasi altro destinatario. Il materiale non può essere copiato o ristampato senza l'esplicito consenso scritto di ZimVie Dental. ZV1519IT REV A 09/23 ©2023 ZimVie. Tutti i diritti riservati.

