Recueil
de cas

Cas cliniques
avec produits de régénération

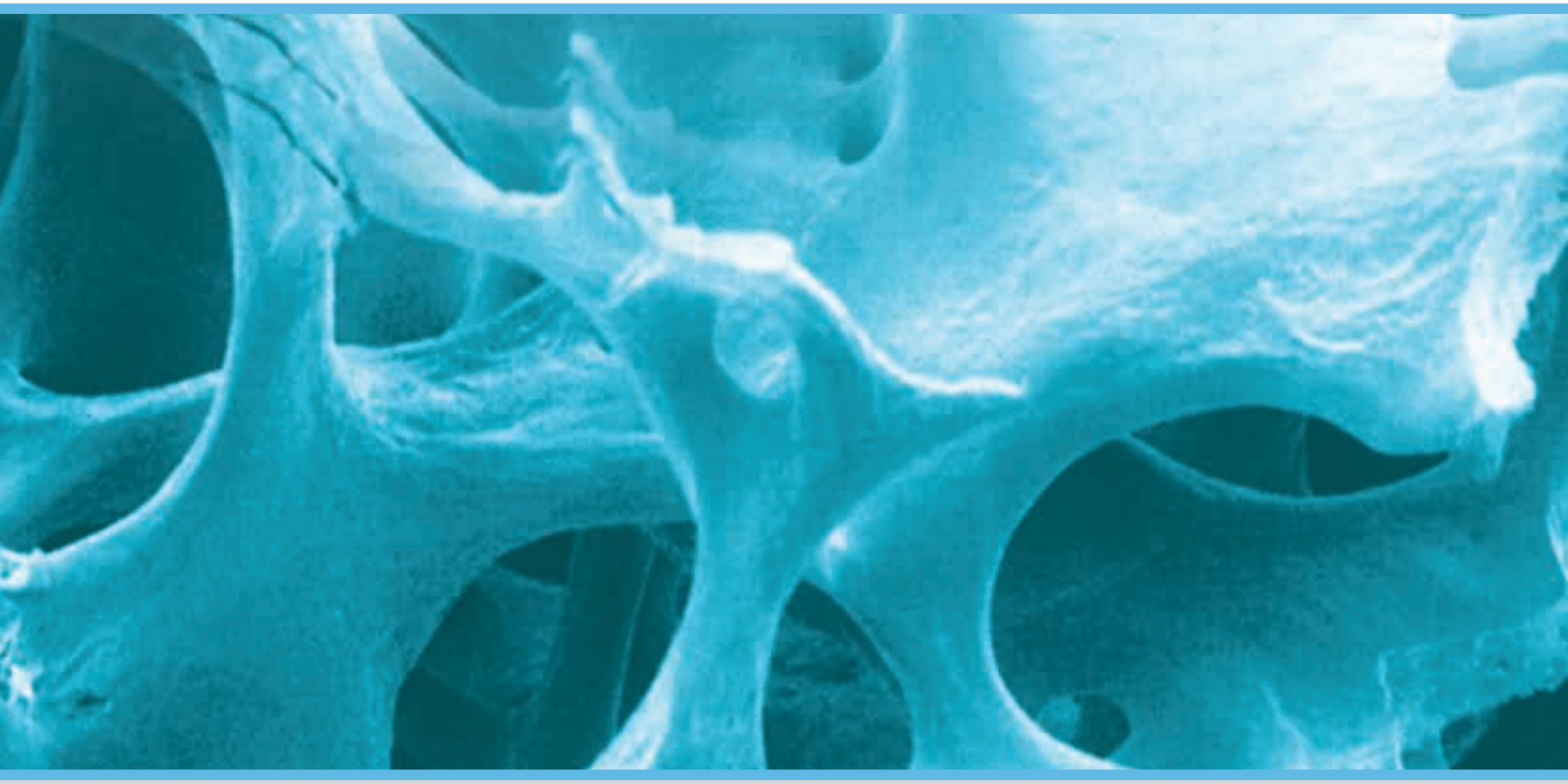

ZimVie

SOLUTIONS DENTAIRES ZimVie

Table des matières

Augmentation de crête à l'aide de blocs osseux allogéniques

Cas 1 : greffe en onlay latéral, site [21] 4
Cas 2 : greffe en onlay latéral, site [21-22] 6
Cas 3 : greffe en onlay latéral, site [34-37] 8
Cas 4 : greffe en onlay latéral, site [33-36], analyse histologique 10
Cas 5 : greffe en onlay vertical avec soulevé de sinus simultané, site [14-16] 12
Cas 6 : greffe en onlay latéral, site [21] 14
Revue de littérature 18
Greffe verticale avec bloc allogénique Puros® osseux comparée à un matériau xénogénique 18
Augmentation avec blocs allogéniques Puros 19
Bibliographie 20

Augmentation de crête à l'aide de blocs osseux allogéniques personnalisés

Cas 1 : greffe en onlay vertical, site [45-47] 22
Cas 2 : greffe en onlay latéral et vertical, site [21-22] 26
Cas 3 : greffe en onlay latéral et vertical, site [12-22] 28
Cas 4 : augmentation verticale et latérale, sites [12-16] et [22-26] 32
Cas 5 : augmentation verticale et latérale, sites [12-16] et [22-26] 36
Conception et fabrication d'un bloc Puros allogénique personnalisé 40
Bibliographie 41

Préservation du site et de la crête

Cas 1 : procédure sans lambeau avec greffe de tissu libre, site [21] 42
Cas 2 : préservation de la crête après extraction multiple, site [11-12] 44
Revue de littérature 46
Greffe de sites d'extraction avec particules allogéniques spongieuses Puros comparée à des sites non greffés 46
Greffe de sites d'extraction avec particules allogéniques spongieuses Puros après une période de cicatrisation de 3 mois 1/2 vs. 6 mois 47
Bibliographie 48

Traitement à l'aide de substitut osseux

Cas 1 : augmentation latérale avant implantation, site [21] 50
Cas 2 : augmentation latérale avant implantation, site [44-47], analyse histomorphométrique 52
Cas 3 : implantation et augmentation latérale, site [12-22] 54
Cas 4 : implantation et augmentation latérale, site [12-22] 56
Cas 5 : pose d'implant retardée et augmentation verticale, site [43] 58
Cas 6 : augmentation latérale avant implantation, site [16] avec substitut osseux xénogénique, analyse histomorphométrique 60
Cas 7 : augmentation latérale avant implantation, site [34-37] avec du substitut osseux xénogénique 64
Revue de littérature 66

Augmentation de déhiscences vestibulaires sur surfaces d'implant avec particules allogéniques Puros
Effet de recouvrement à l'aide d'une membrane CopiOs* Pericardium 66
Série de cas 67
Augmentation latérale avec particules allogéniques Puros, histologie et histomorphométrie 67
Comblement de défaut avec particules spongieuses CopiOs pour xénogreffe comparativement à des matériaux xénogéniques 68
Bibliographie 69

Augmentation du plancher sinusien maxillaire
Cas 1 : soulevé de sinus avec greffe osseuse allogénique, site [15-17] 70
Cas 2 : analyse histologique et histomorphométrique après soulevé de sinus avec greffe osseuse allogénique, site [25-26] 72
Cas 3 : analyse histologique après soulevé de sinus avec substitut osseux xénogénique, site [26-27] 76
Revue de littérature 80
Augmentation de sinus maxillaire avec particules spongieuses allogéniques Puros Bio-Oss, BoneCeramic et os autologue 80
Augmentation de sinus maxillaire avec particules allogéniques Puros Bio-Oss 81
Bibliographie 82

Régénération des défauts parodontaux
Cas 1 : dent [14-16] 84
Revue de littérature 86
Traitement de défauts parodontaux avec particules spongieuses allogéniques Puros 86
Bibliographie 87

Régénération des défauts péri-implantaires
Cas 1 : site [21-22] 88
Bibliographie 90

Allogreffes Puros – Informations à connaître 91
Références 92

Le procédé exclusif Tutoplast® 93

*REMARQUE : les images présentées dans le catalogue peuvent ne pas être à l'échelle et plutôt de nature représentative.

Cas 1

Greffe en onlay latéral, site [21]

Praticien
Dr O. Richter
Hambourg (Allemagne)

Matériau
- Bloc cortico-spongieux allogénique Puros, 15 x 10 x 9 mm
- Particules spongieuses allogéniques Puros 0,25–1 mm, 0,5 cm³
- Membrane CopiOs Pericardium 30 x 40 mm

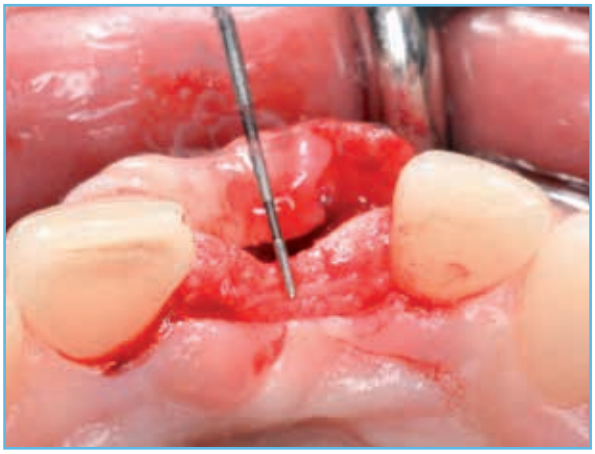

1 Crête résiduelle de 3 mm de large.

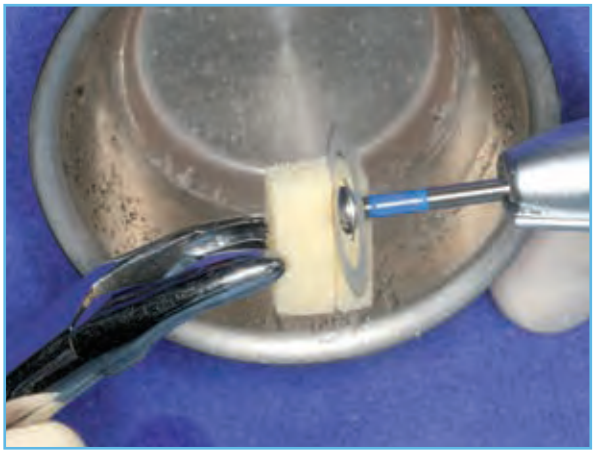

2 Façonnage du bloc allogénique Puros sous solution saline en utilisant une scie circulaire.

3 Bloc allogénique Puros en place.

4 Comblement des irrégularités de forme avec des particules spongieuses allogéniques Puros.

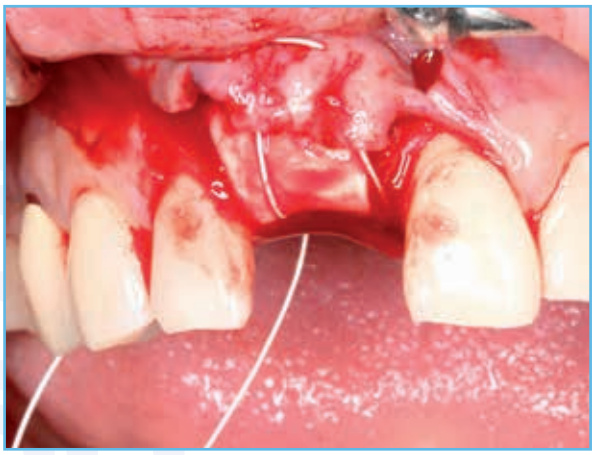

5 Membrane CopiOs Pericardium drapée sur la greffe osseuse avant la fermeture.

6 Nouvelle intervention 6 mois post-opératoire, résorption de crête minimale.

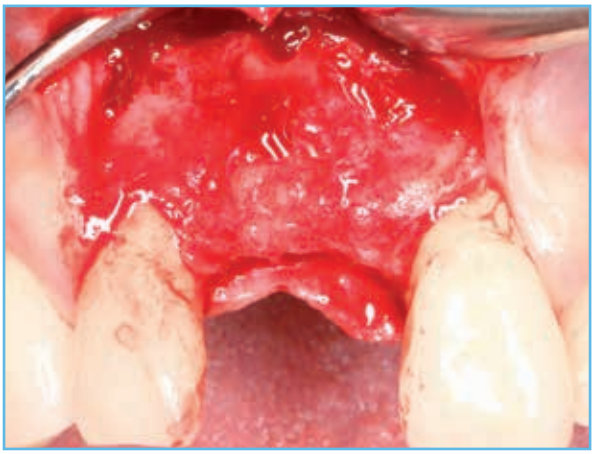

7 Situation après retrait des vis d'ostéosynthèse.

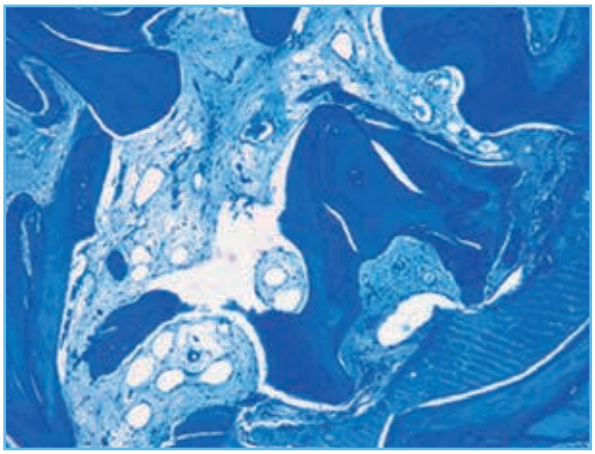

8 Histologie, bleu de toluidine.

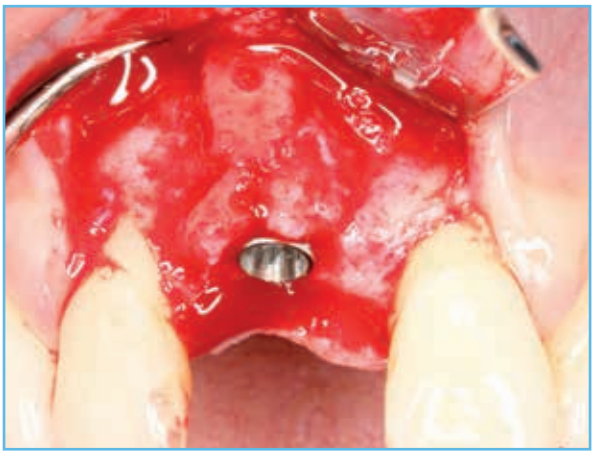

9 Implant en place.

Photographies cliniques reproduites avec l'aimable autorisation du Dr O. Richter. Les résultats individuels sont susceptibles de varier.

Cas 2

Greffe en onlay latéral, site [21-22]

Praticiens
PD Dr K. Würzler,
Dr F. Will
Würzburg (Allemagne)

Matériau
- Bloc allogénique Puros, 15 x 15 x 9 mm
- Particules spongieuses allogéniques Puros 0,25–1 mm, 1 cm^3
- Membrane CopiOs Pericardium 30 x 40 mm

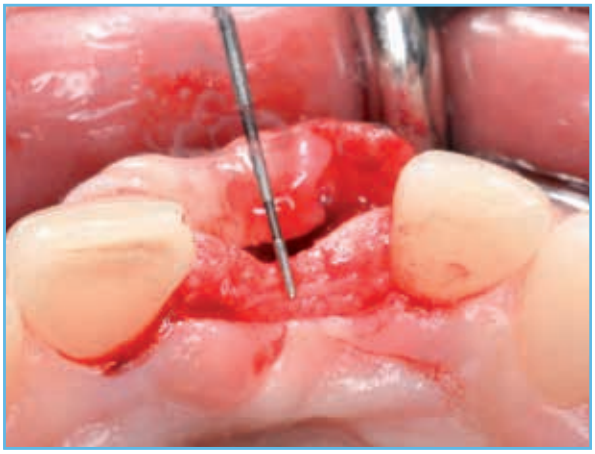

1 Situation du défaut, vue latérale.

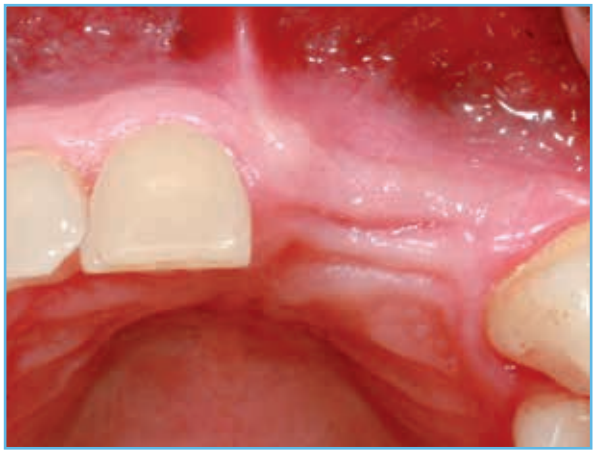

2 Situation du défaut, vue occlusale.

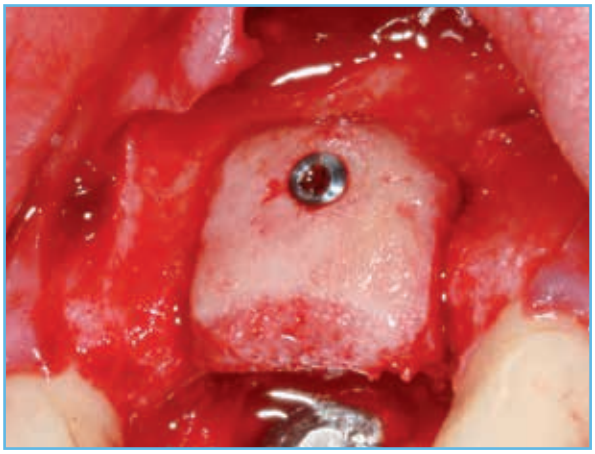

3 Bloc allogénique Puros en place.

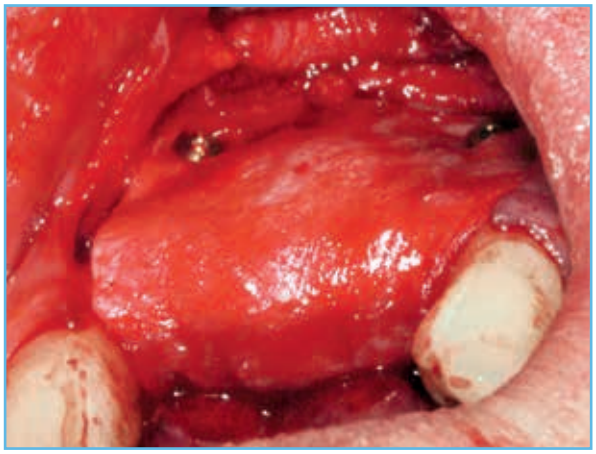

4 Membrane CopiOs Pericardium drapée sur la greffe osseuse avant la fermeture.

5 Tissu mou, 9 mois post-opératoire.

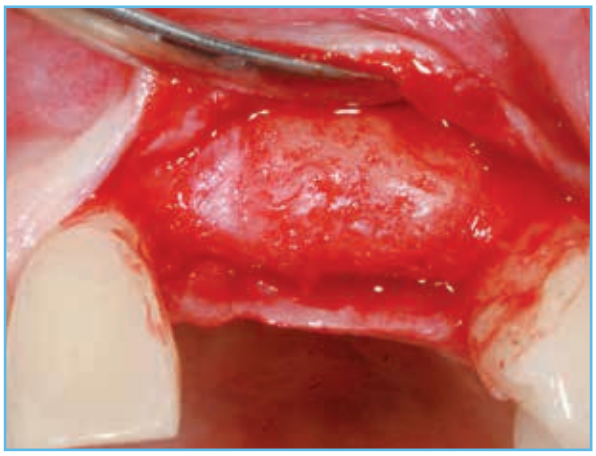

6 Nouvelle intervention 9 mois post-opératoire, résorption non visible.

Suivi à 4 ans

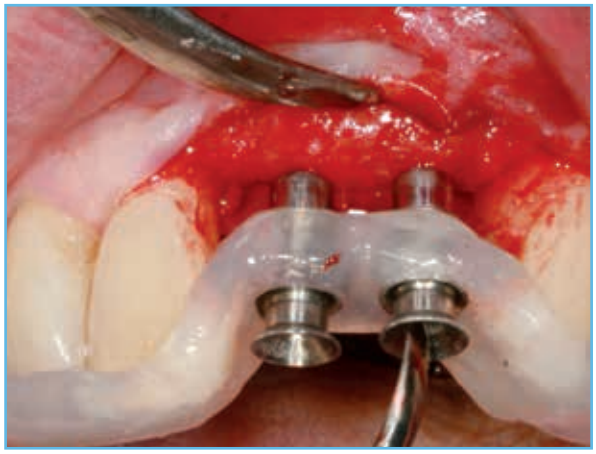

7 Guide chirurgical en place.

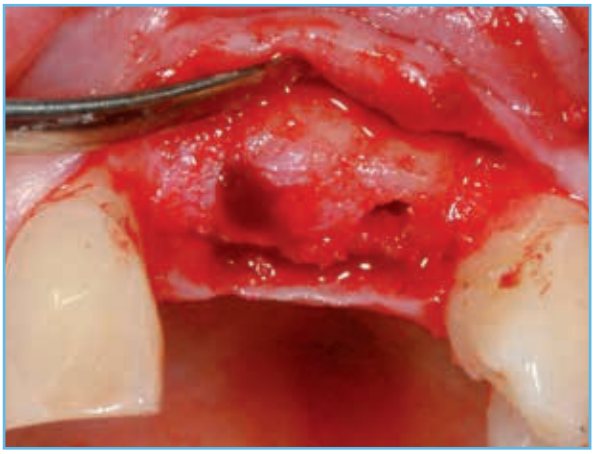

8 Ostéotomies finales.

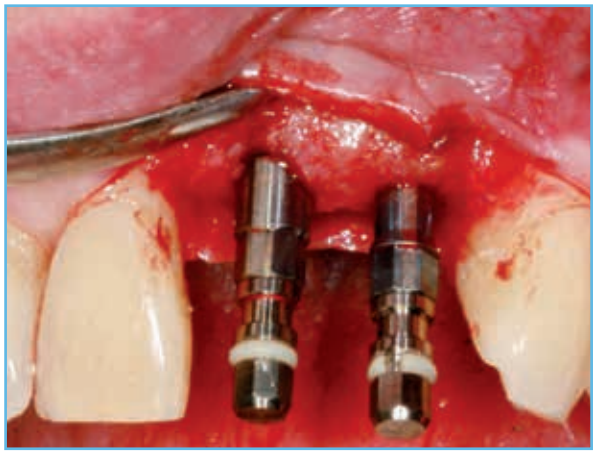

9 Implants en place.

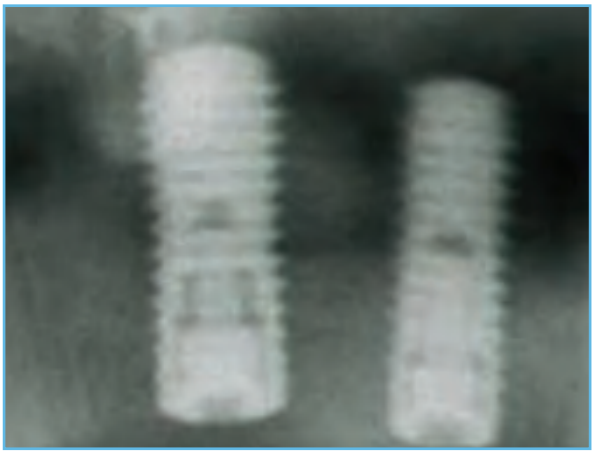

10 Radiographie après pose.

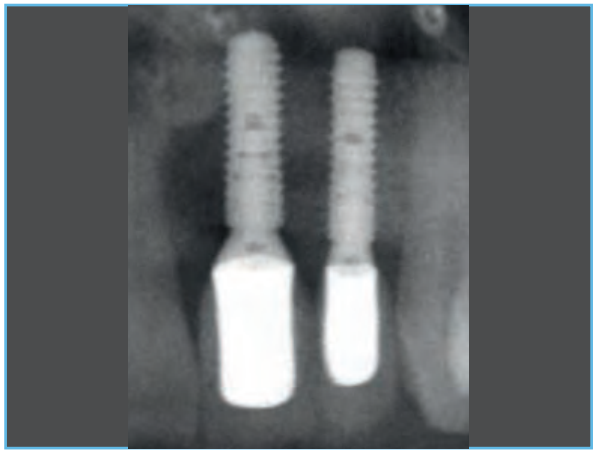

11 Radiographie de suivi à 4 ans. Notez les conditions osseuses stables.

Photographies cliniques reproduites avec l'aimable autorisation des PD Dr Dr K. K. Würzler et Dr F. Will. Les résultats individuels sont susceptibles de varier.

Cas 3

Greffe en onlay latéral, site [34-37]

R. Stutzki
Magdeburg (Allemagne)

Matériau
- Bloc allogénique spongieux Puros, 10 x 10 x 20 mm
- Particules spongieuses allogéniques Puros 1–2 mm, 1 cm^3
- Membrane CopiOs Pericardium 30 x 40 mm
- Implants Tapered Screw-Vent®

1 Situation initiale, crête étroite mandibule gauche.

2 Bloc spongieux allogénique Puros en place, vue occlusale.

3 Bloc spongieux allogénique Puros en place, vue latérale.

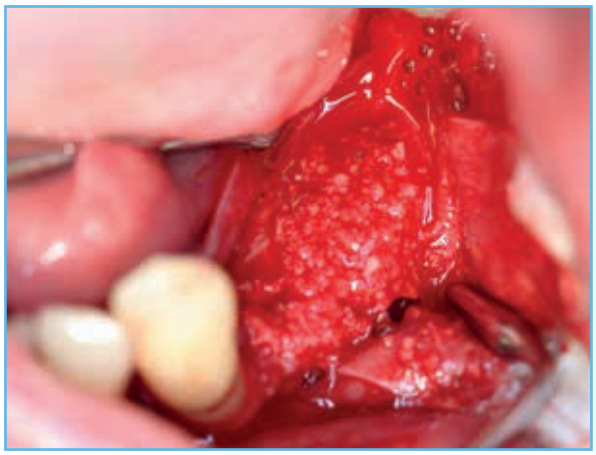

4 Particules spongieuses allogéniques Puros placées autour de la greffe de bloc et recouvrement avec une membrane CopiOs Pericardium.

5 Fermeture de la plaie.

6 Tissu mou, 14 jours post-opératoire.

Suivi à 3 ans

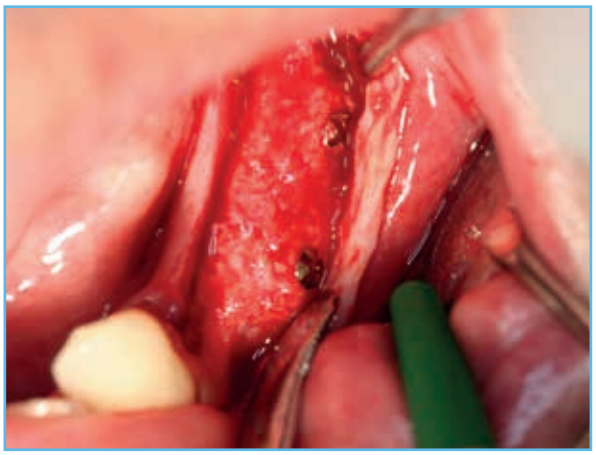

7 Nouvelle intervention 6 mois post-opératoire, aucune résorption.

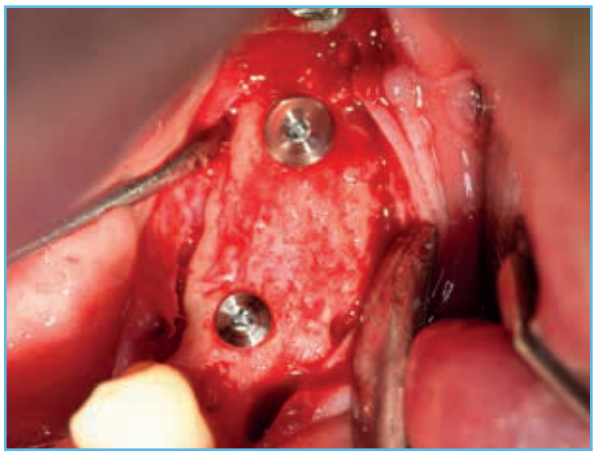

8 Implants Tapered Screw-Vent en place, vue occlusale.

9 Radiographie finale.

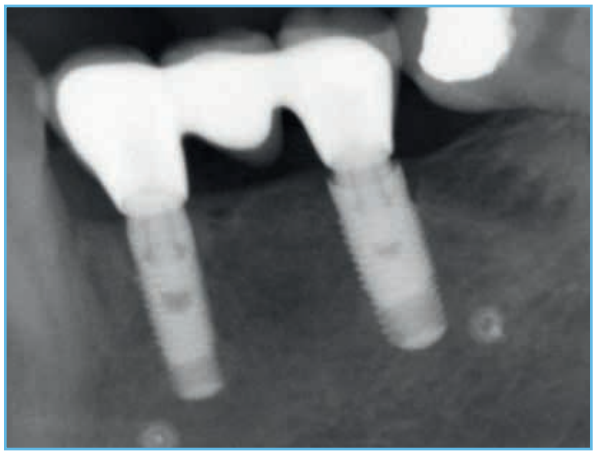

10 Radiographie prise 3 ans après la pose. Notez les conditions osseuses stables.

Photographies cliniques reproduites avec l'aimable autorisation de R. Stutzki. Les résultats individuels sont susceptibles de varier.

Cas 4

Greffe en onlay latéral, site [33-36], analyse histologique

Praticien
Dr W. Gutwerk
Aschaffenburg (Allemagne)

Matériau
- Bloc allogénique Puros, 15 x 15 x 9 mm
- Particules spongieuses allogéniques Puros 0,25–1 mm, 1 cm^3

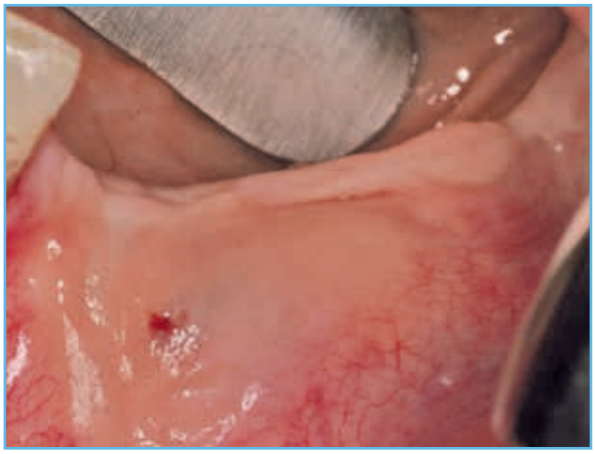

1 Situation initiale, crête étroite mandibule gauche.

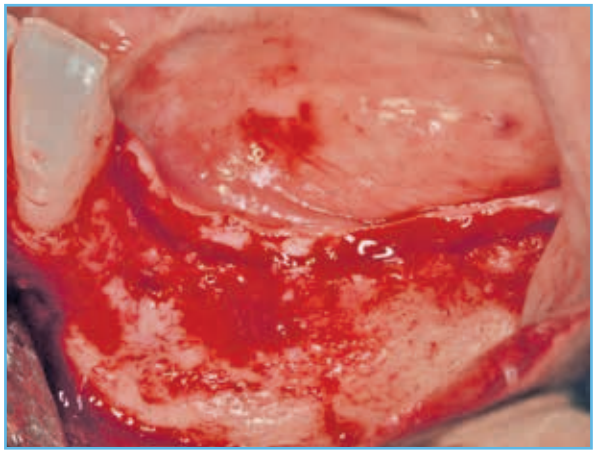

2 Lambeau relevé révélant une crête de largeur réduite.

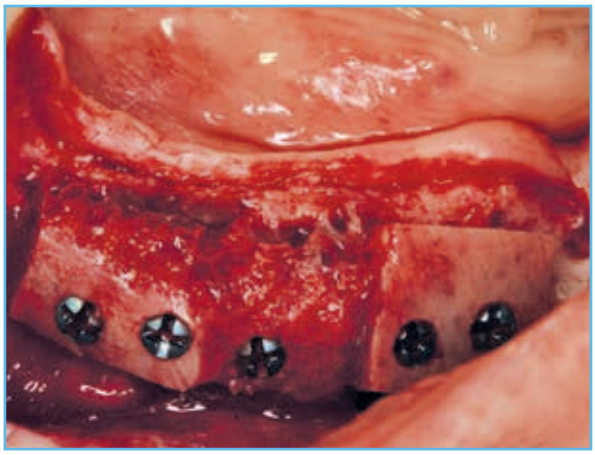

3 Bloc allogénique Puros en place.*

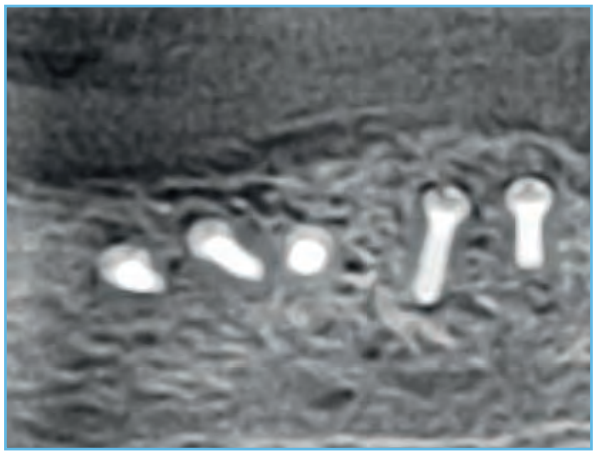

4 Radiographie 6 mois post-opératoire.

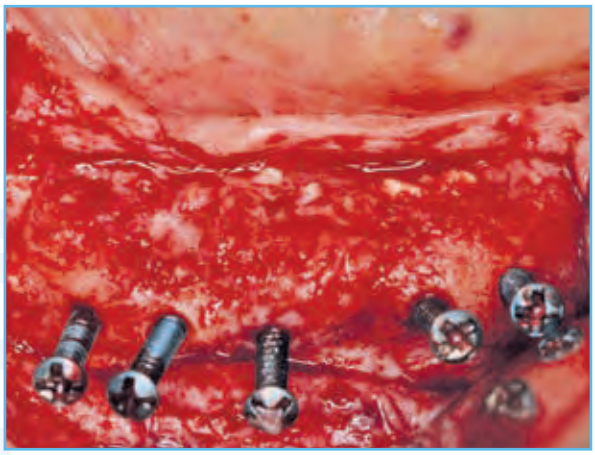

5 Nouvelle intervention 6 mois post-opératoire, crête reconstruite présentant de l'os vital.

6 Radiographie après pose d'implant, notez le trou mentonnier distal par rapport au site [35].

*Espaces greffés avec une xénogreffe et recouverts avec une membrane non absorbable.

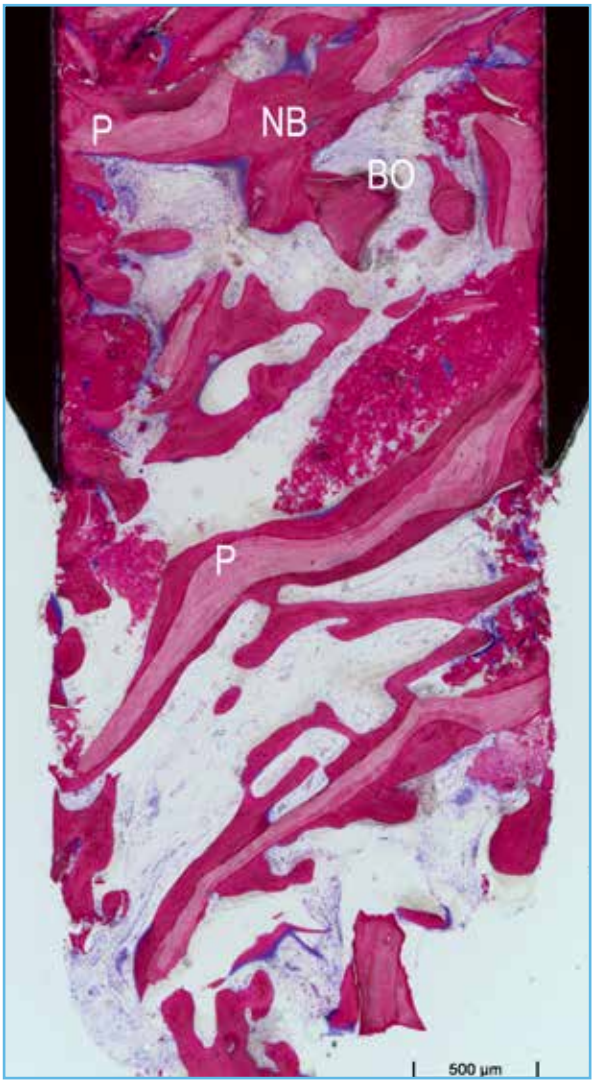

7 Coupe transversale histologique (coupe fine non décalcifiée) agrandie 50 fois : temps de cicatrisation 6 mois. La formation d'os nouveau vital (NB, mauve) et les particules résiduelles du bloc Puros (P, violet rougeâtre) et de Bio-Oss (BO, gris) sont clairement visibles.

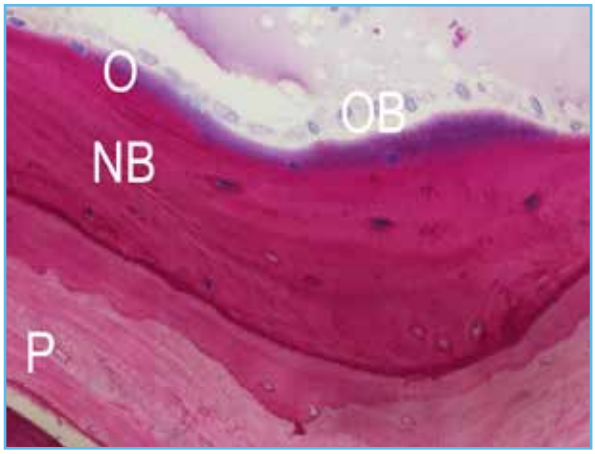

8 Coupe transversale histologique (coupe fine non décalcifiée) agrandie 200 fois : temps de cicatrisation 6 mois. Les ostéoblastes (OB, bleu) produisent des ostéoïdes (O, bordure violette). Maturation dans l'os lamellaire nouvellement formé (NB, mauve). Surface de bloc Puros (P, violet rougeâtre).

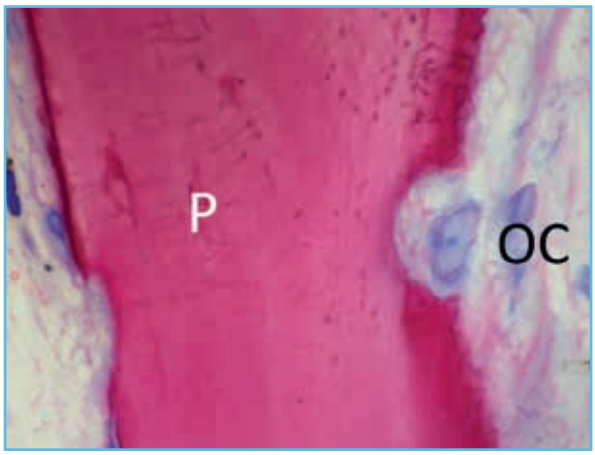

9 Coupe transversale histologique (coupe fine non décalcifiée) agrandie 200 fois : temps de cicatrisation 6 mois. Ostéoclastes (OC, bleu) formant une lacune sur la surface du bloc Puros (P, violet rougeâtre).

Analyse histologique réalisée par le Dr H. Nagursky, Université de Fribourg. Photographies cliniques reproduites avec l'aimable autorisation du Dr W. Gutwerk. Les résultats individuels sont susceptibles de varier.

Cas 5

Greffe en onlay vertical avec soulevé de sinus simultané, site [14-16]

Praticiens
Dr, Dr, Dr O. Blume, Dr, Dr T. Müller-Hotop
Dr M. Back Munich (Allemagne)

Matériau
- Bloc allogénique Puros, 15 x 15 x 9 mm
- Particules spongieuses allogéniques Puros 0,25–1 mm, 2 cm^3

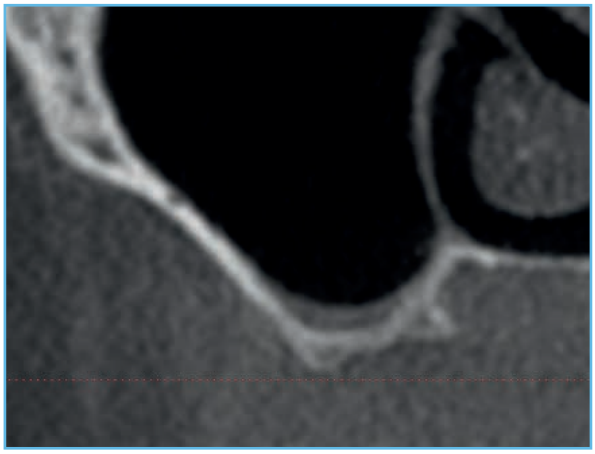

1 Situation initiale, scanner CBCT montrant un plancher sinusien fin.

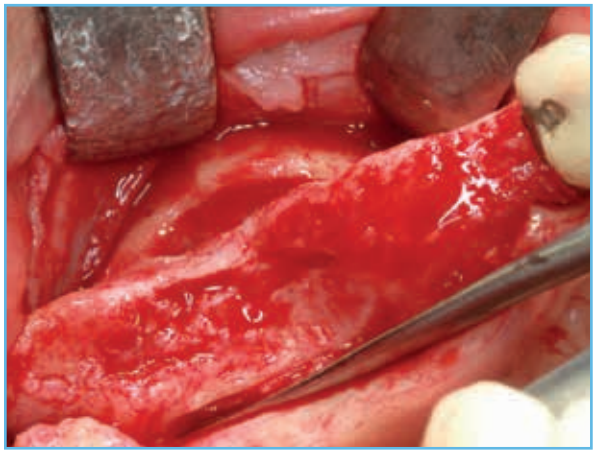

2 Situation initiale, vue occlusale, fenêtre latérale pour soulevé de sinus.

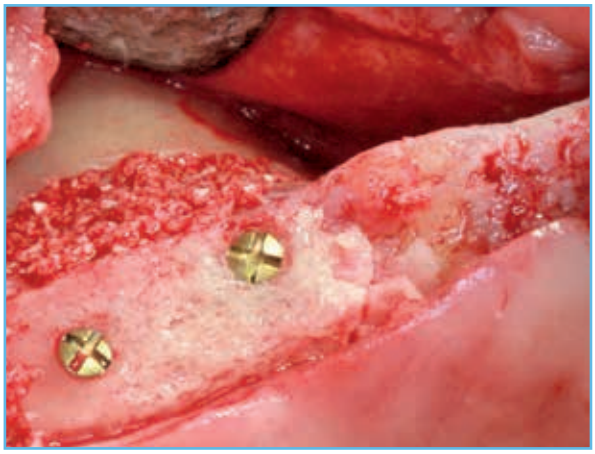

3 Bloc allogénique Puros en place, irrégularités de forme comblées avec des particules spongieuses allogéniques Puros.

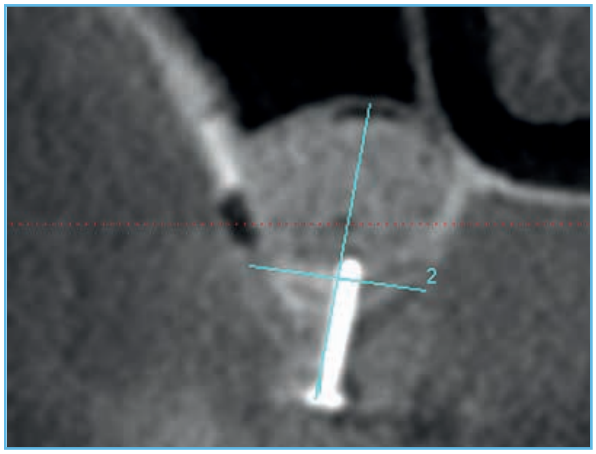

4 Scanner CBCT après augmentation.

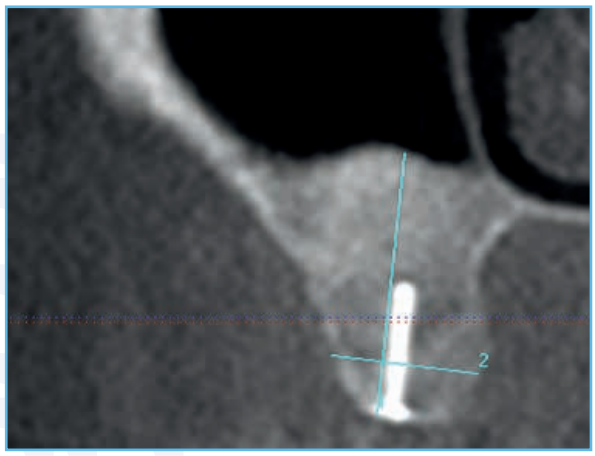

5 Scanner CBCT 7 mois après l'augmentation.

6 Nouvelle intervention 7 mois post-opératoire, aucune résorption.

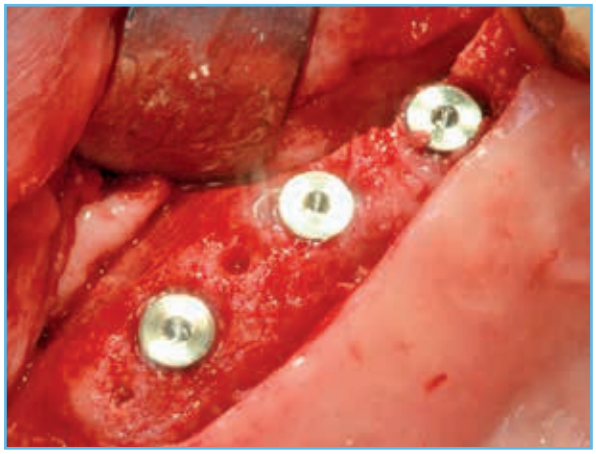

7 Pose d'implant, vue occlusale.

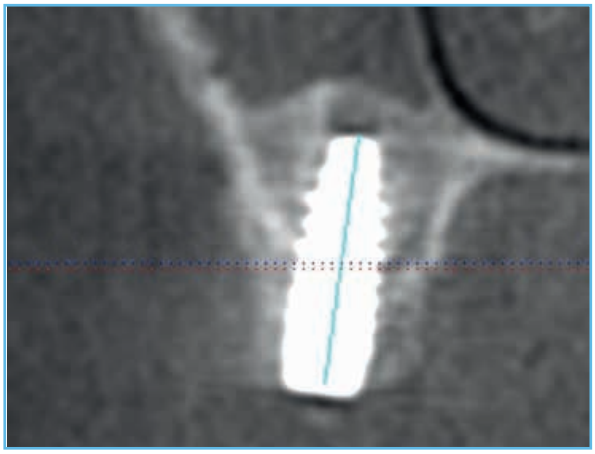

8 Scanner CBCT final.

Photographies cliniques reproduites avec l'aimable autorisation des Dr Dr Dr O. Blume, Dr Dr T. Müller-Hotop, Dr M. Back. Les résultats individuels sont susceptibles de varier.

Cas 6

Greffe en onlay latéral, site [21]

Praticien
Dr M. Hinze
Gräfelfing (Allemagne)

Matériau
- Bloc allogénique spongieux Puros, 10 x 10 x 20 mm
- Membrane CopiOs Pericardium 20 x 30 mm

1 Situation initiale, dent [21] à extraire.

2 Déficit de volume, vue faciale.

3 Déficit de volume, vue occlusale.

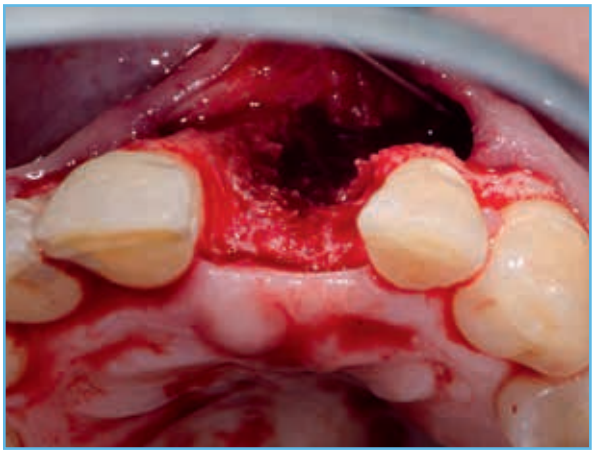

4 Site chirurgical, défaut osseux important.

5 Bloc spongieux allogénique Puros et membrane CopiOs Pericardium.



6 Réhydratation du bloc Puros avec une seringue.

7 Bloc spongieux allogénique Puros en place, vue latérale.

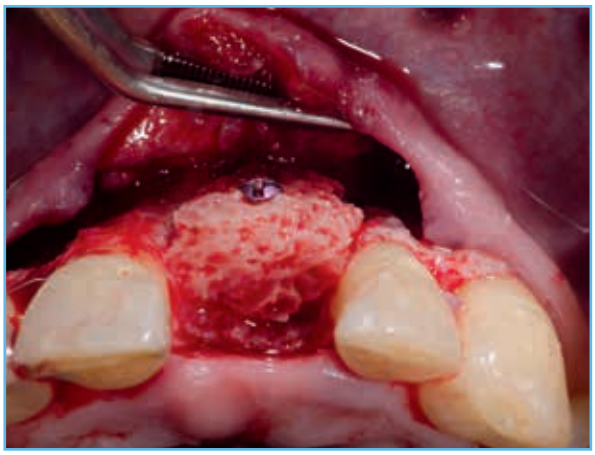

8 Bloc spongieux allogénique Puros fixe en place, vue occlusale.

9 Irrégularités de forme comblées avec particules allogéniques et recouvertes d'une membrane CopiOs Pericardium.

10 Fermeture de la plaie et restauration provisoire.

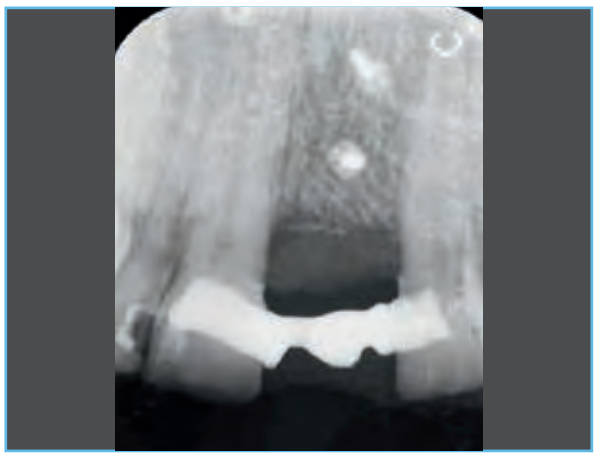

11 Radiographie post-opératoire.

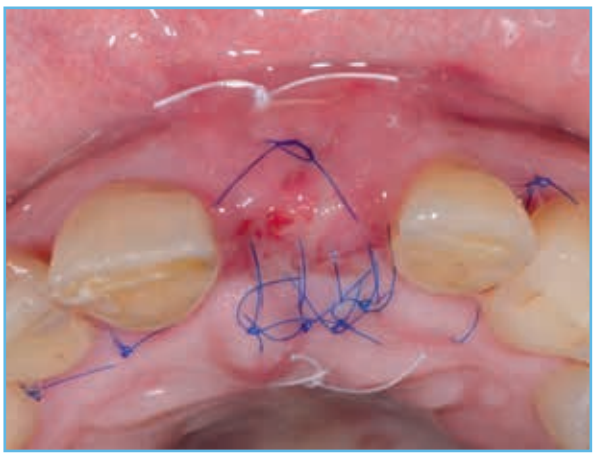

12 Tissu mou, 3 jours post-opératoire.

Cas 6

Greffe en onlay latéral, site [21]

Praticien
Dr M. Hinze
Gräfelfing (Allemagne)

Matériau
- Bloc allogénique spongieux Puros, 10 x 10 x 20 mm
- Membrane CopiOs Pericardium 20 x 30 mm

13 Tissu mou, 15 jours post-opératoire.

14 Tissu mou, 3 mois post-opératoire.

15 Contours du tissu, 3 mois post-opératoire.

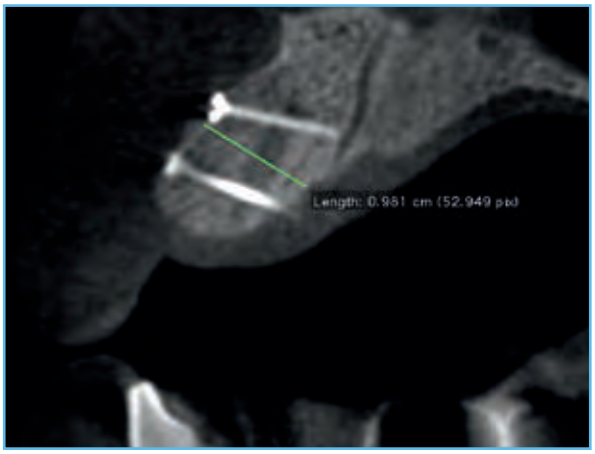

16 Diagnostic 3D, 7 mois post-opératoire, aucune résorption détectée.

17 Nouvelle intervention 7 mois post-opératoire, tête de vis en contact étroit avec l'os.

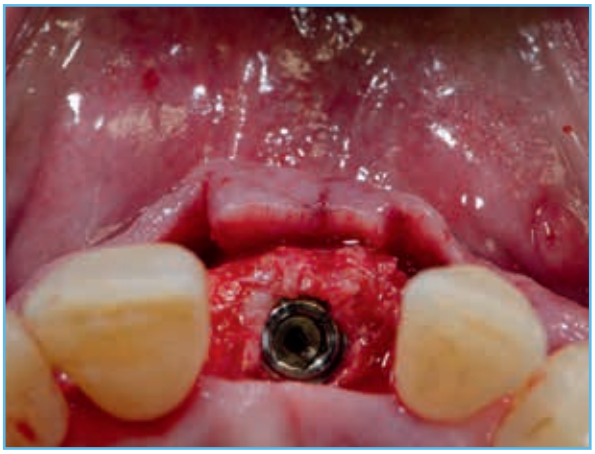

18 Implant en place.

19 Radiographie prise après pose d'implant.

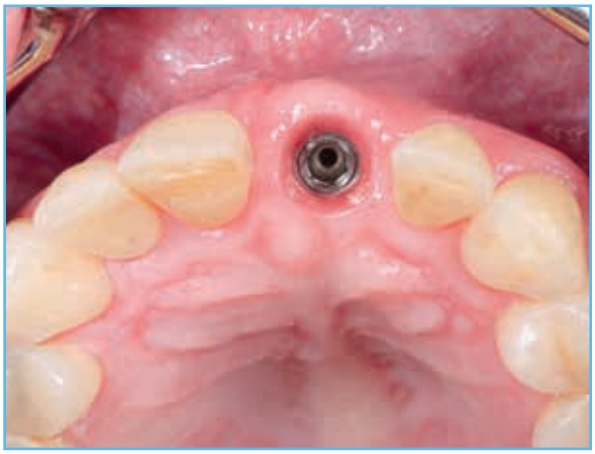

20 Tissu mou bien dessiné.

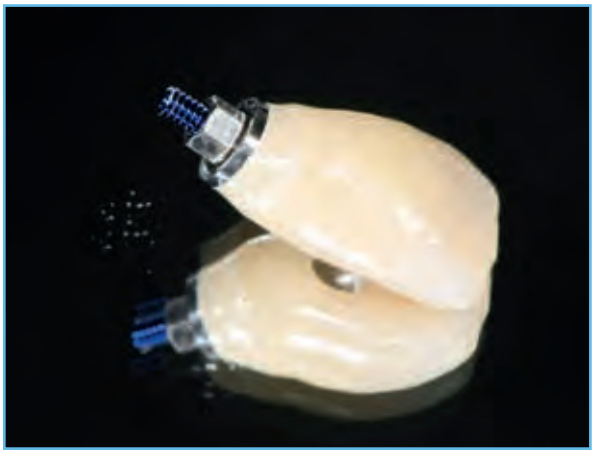

21 Couronne unitaire.

22 Restauration esthétique finale 15 mois après l'augmentation.

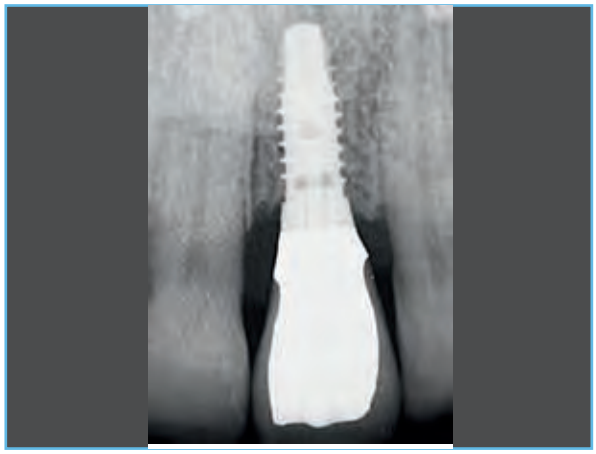

23 Radiographie finale.

Photographies cliniques reproduites avec l'aimable autorisation du Dr H. Hinze. Les résultats individuels sont susceptibles de varier.

Essai prospectif

Greffe osseuse verticale avec blocs allogéniques Puros comparée à un matériau xénogénique

Kim SJ et al. Effect of bone block graft with rh-BMP2 on vertical bone augmentation. Int J Oral Maxillofac Surg (2010) 39:883-888

Protocole de l'étude

Expérience sur des lapins (néo-zélandais blancs), n=15. Défaut formé (diamètre inlay 6 mm, profondeur 1 mm) dans la calotte crânienne et augmentation verticale avec blocs osseux (diamètre 6 mm, hauteur 4 mm) (I) sans recouvrement par membrane, (II) avec recouvrement par membrane (membrane barrière PTFE) et (III) après greffe avec rh-BMP2 et recouvrement par membrane. Analyse histologique après période de cicatrisation de trois mois.

Résultats

Par rapport aux groupes Bio-Oss Collagen, la formation d'os nouveau était nettement supérieure dans les groupes Allogreffe Puros. Dans les deux groupes, la formation d'os nouveau était plus importante dans les blocs osseux recouverts d'une membrane que dans les blocs sans membrane. La conservation de volume dans les groupes Allogreffe Puros était supérieure à 90 %, avec une résorption plus faible pendant la cicatrisation par rapport aux groupes Bio-Oss Collagen. Pour l'augmentation verticale, aucun effet bénéfique supplémentaire n'a été observé quant à la formation d'os nouveau ou la conservation de volume en ajoutant du rh-BMP2.

Formation d'os nouveau

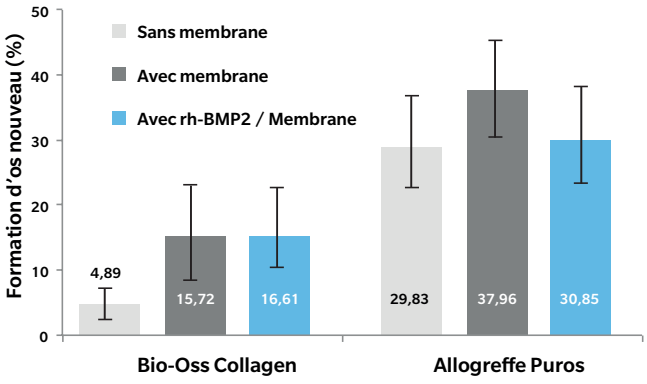

Conservation du volume

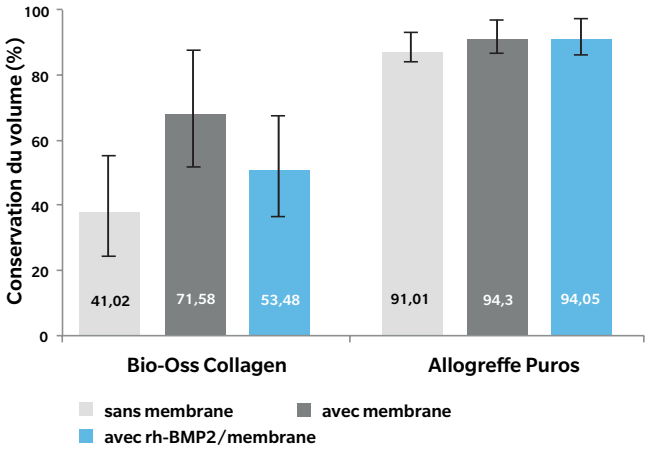

Conclusion

L'augmentation verticale avec des blocs allogéniques Puros a donné d'excellents résultats en matière de formation d'os nouveau et de conservation de volume.

Série de cas

Augmentation avec blocs allogéniques Puros

Keith JD et al. Clinical and histologic evaluation of a mineralized block allograft: Results from the developmental period (2001–2004). Int J Periodont Rest (2006) 26:321-327.

Protocole de l'étude

73 patients présentant 82 défauts ont été traités avec des blocs osseux Puros pour allogreffe. Les blocs pour allogreffe ont été recouverts d'une membrane en collagène et le comportement de résorption pendant la période de cicatrisation a été étudié. Après 4 à 6 mois de cicatrisation, les patients avaient été traités avec des implants Tapered Screw-Vent. La période de suivi était de trois ans. Analyse histologique des blocs pour allogreffe régénérés après 6 mois de cicatrisation.

Résultats

Pendant le suivi de 12 mois, 93 % des blocs insérés ont survécu. L'analyse histologique a mis en évidence une incorporation rapide des Bloc Allogéniques Puros accompagnée d'une formation active d'os nouveau à la surface du bloc. Dans 69 % des blocs, AUCUNE RÉSORPTION n'a été observée et dans seulement 31 %, des résorptions mineures autour des vis d'ostéosynthèse ont été observées. Le taux de survie de l'implant était de 99 % (96/97) au bout de trois ans de suivi.

Résorption pendant la cicatrisation

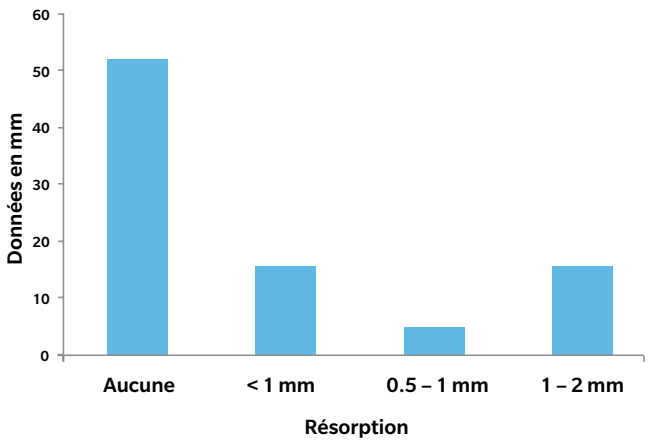

Conclusion

L'augmentation de la crête avec des blocs allogéniques Puros en combinaison avec une membrane collagénique permet d'obtenir des taux de résorption faibles pendant la période de cicatrisation. D'autres études sont nécessaires pour étudier les résultats à long terme.

Références

1. Leonetti JA, Koup R. Localized maxillary ridge augmentation with a block allograft for dental implant placement: case reports. Implant Dent (2003) 12:217-26.
2. Keith JD. Localized ridge augmentation with a block allograft followed by secondary implant placement: A case report. Int. J Periodont Rest Dent (2004) 24:11-17.
3. Minichetti JC, D'amore JC, Hong AY, Cleveland DB. Human histologic analysis of mineralized bone allograft (Puros) placement before implant surgery. J Oral Implantol (2004) 30:74-82.
4. Petrungaro PS, Amar S. Localized ridge augmentation with allogenic block grafts prior to implant placement: case reports and histologic evaluations. Implant Dent (2005) 14:139-48.
5. Schau I, Plöger M, Von Der Haar A. Blockaugmentation ohne Knochenentnahme. Oralchirurgie Journal (2005) 4:34-36.
6. Keith JD, Petrungaro P, Leonetti JA, Elwell CW, Zeren KJ, Caputo C, Nikitakis NG, Schopf C, Warner MM. Clinical and histologic evaluation of a mineralized block allograft: Results from the developmental period (2001–2004). Int J Periodont Rest Dent (2006) 26:321-327.
7. Plöger M, Schau I. Rekonstruktion von Kieferkammdefekten mittels allogener Spongiosa. Implantologie Zeitung (2006) 10:16-18.
8. Giray B, Meral G. Allogenic grafts in oral surgery: clinical findings and follow-up. Journal of Hacettepe Faculty of Dentistry (2007) 31:31-37.
9. Morelli T, Neiva R, Wang HL. Human histology of allogeneic block grafts for alveolar ridge augmentation: case report. Int J Periodont. Rest Dent (2009) 29:649-56.
10. Plöger M, Schau I. Kieferkammaugmentation mit allogenen Knochenblöcken. Journal for Continuing Dental Education (2009) 12:242-249.
11. Kim SG, Park JS, Lim SC. Placement of implant after bone graft using J block allograft. Implant Dent (2010) 19:21-8.
12. Peleg M, Sawatari Y, Marx RN, Santoro J, Cohen J, Bejarano P, Malinin T. Use of corticocancellous allogeneic bone blocks for augmentation of alveolar bone defects. Int J Oral Maxillofac Implants (2010) 25:153-62.
13. Plöger M, Schau I. Allogener Knochenblock zur präimplantologischen Augmentation. Journal for Continuing Dental Education (2010) 13:84-88.
14. Kim SJ, Shin HS, Shin SW. Effect of bone block graft with rhBMP-2 on vertical bone augmentation. Int J Oral Maxillofac Surg (2010) 39:883-8.
15. Jacotti M, Wang HL, Fu JH, Zamboni G, Bernardello F. Ridge augmentation with mineralized block allografts: clinical and histological evaluation of 8 cases treated with the 3-dimensional block technique. Implant Dent (2012) 21:444-8.
16. Araujo PP, Oliveira KP, Montenegro SC, Carreiro AF, Silva JS, Germano AR. Block allograft for reconstruction of alveolar bone ridge in implantology: a systematic review. Implant Dent (2013) 22:304-8.
17. Schlee M, Dehner J-F, Baukloh K, Happe A, Seitz O, Sader R. Esthetic outcome of implant-based reconstructions in augmented bone: comparison of autologous and allogeneic bone block grafting with the pink esthe-tic score (PES). Head & Face Medicine (2014) 10:21.
18. Monje A, Pikos MA, Chan HL, Suarez F, Gargallo-Albiol J, Hernandez-Alfaro F, Galindo-Moreno P, Wang HL. On the feasibility of utilizing allogeneic bone blocks for atrophic maxillary augmentation. Biomed Res Int (2014). Article ID 814578 doi:10.1155/2014/81457.
19. Leong DJ, Oh TJ, Benavides E, Al-Hezaimi K, Misch CE, Wang HL. Comparison between sandwich bone augmentation and allogenic block graft for vertical ridge augmentation in the posterior mandible. Implant Dent (2015) 24:4-12.
20. Laino L, Iezzi G, Piattelli A, Lo Muzio L, Cicciu M. Vertical ridge augmentation of the atrophic posterior mandible with sandwich technique: bone block from the chin area versus corticocancellous bone block allograft-clinical and histological prospective randomized controlled study. Biomed Res Int (2014). Article ID 982104 doi:10.1155/2014/982104.
21. Checchi V, Felice P. The inlay technique with an allograft block used for the rehabilitation of an atrophic posterior mandible: a case report. Clinical Advances in Periodontics (2015) 5:68-74.

Cas 1

Greffe en onlay vertical, site [45-47]

Praticiens
PD Dr Dr K. K. Würzler
Dr F. Will
Würzburg (Allemagne)

Matériau
- Bloc Puros allogénique personnalisé
- Particules spongieuses allogéniques Puros 0,25–1 mm, 0,5 cm^3
- Membrane CopiOs Pericardium 30 x 40 mm

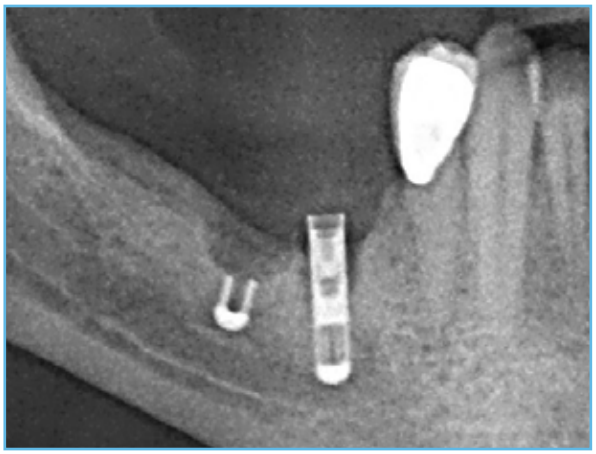

1 Situation initiale ; implants défaillants à retirer.

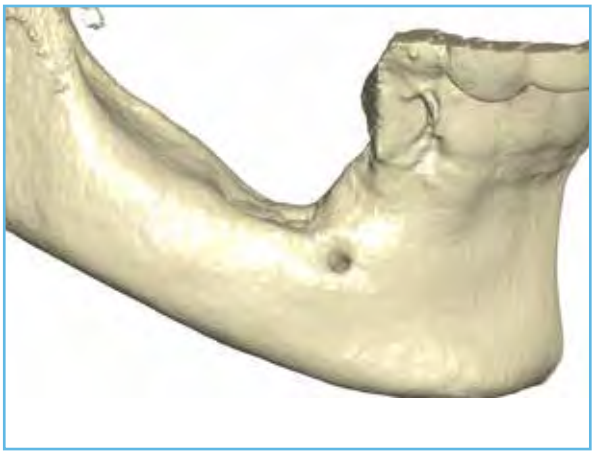

2 Reconstruction en trois dimensions du défaut, vue latérale.

3 Reconstruction en trois dimensions du défaut, vue occlusale.

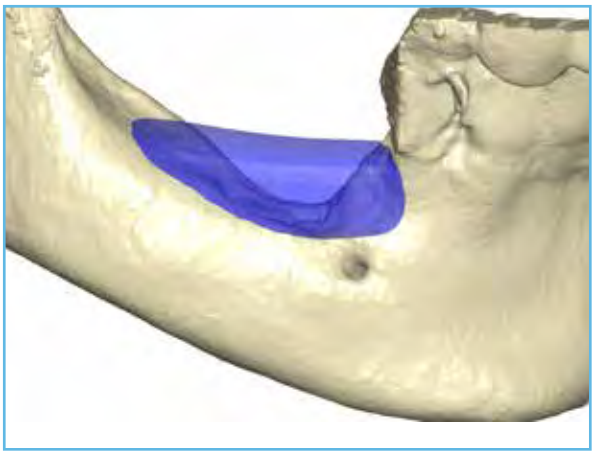

4 Bloc osseux conçu, vue latérale.

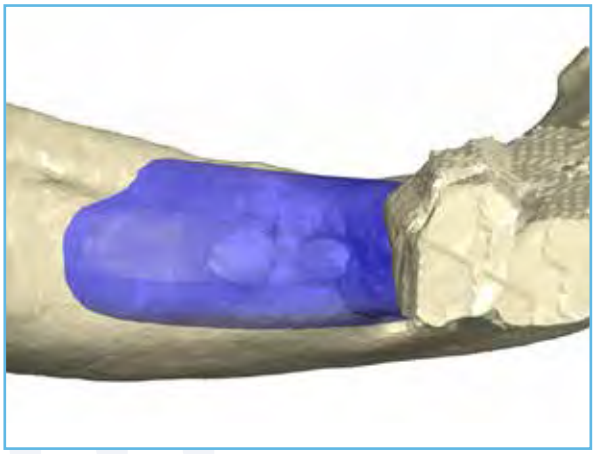

5 Bloc osseux conçu, vue occlusale.

6 Bloc Puros allogénique personnalisé.

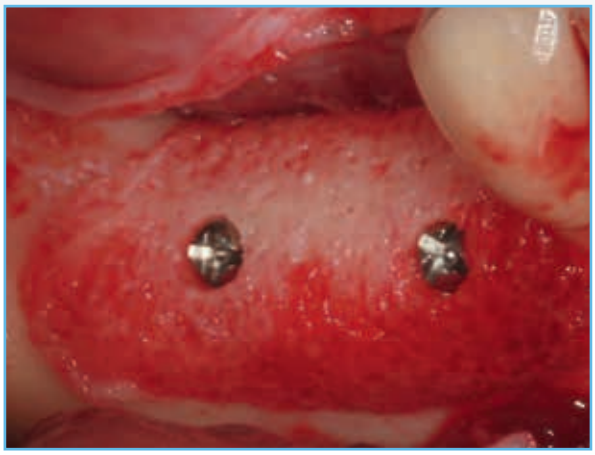

7 Bloc osseux placé fixe.

8 Radiographie post-opératoire.

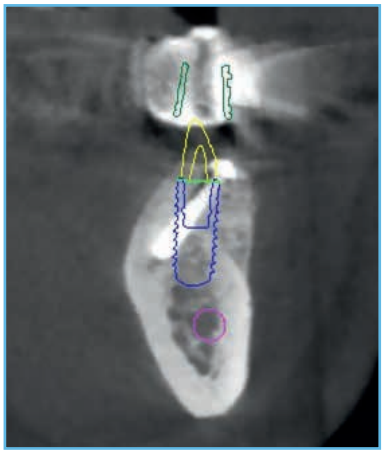

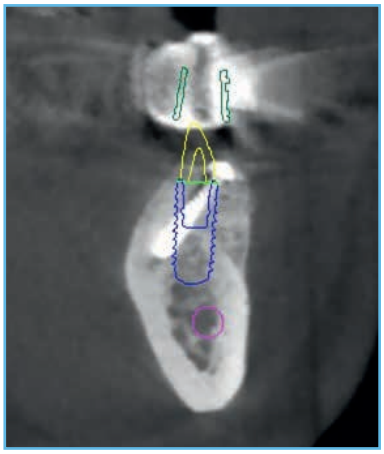

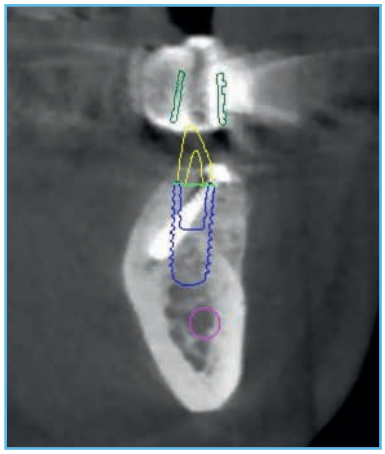

9 Diagnostic en 3D et planification d'implant, 6 mois post-opératoire.

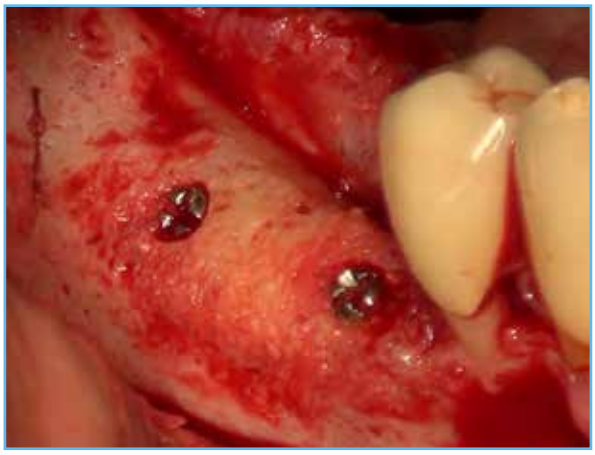

10 Nouvelle intervention 6 mois post-opératoire, vis en contact étroit avec l'os.

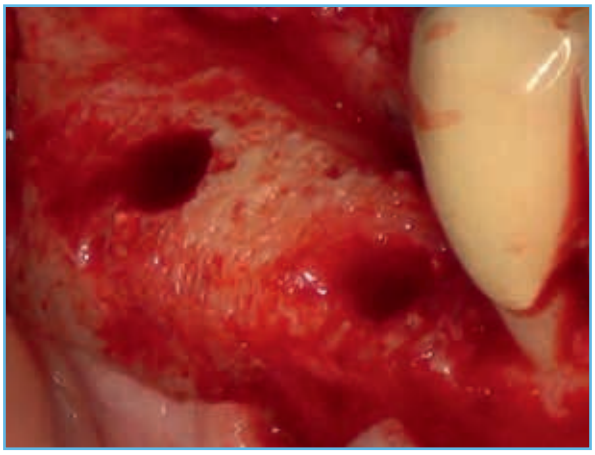

11 Lit osseux vital.

Cas 1

Greffe en onlay vertical, site [45-47]

Praticiens
PD Dr Dr K. K. Würzler
Dr F. Will
Würzburg (Allemagne)

Matériau
- Bloc Puros allogénique personnalisé
- Particules spongieuses allogéniques Puros 0,25–1 mm, 0,5 cm^3
- Membrane CopiOs Pericardium 30 x 40 mm

12 Radiographie après pose d'implant.

13 Restauration esthétique finale 10 mois après l'augmentation.

14 Suivi à un an.

Photographies cliniques reproduites avec l'aimable autorisation du PD Dr Dr K. K. Würzler. Les résultats individuels sont susceptibles de varier.

Cas 2

Greffe en onlay latéral et vertical, site [21-22]

Praticiens
PD Dr Dr K. K. Würzler
Dr F. Will
Würzburg (Allemagne)

Matériau
- Bloc Puros allogénique personnalisé
- Particules spongieuses allogéniques Puros 0,25–1 mm, 0,5 cm³
- Membrane CopiOs Pericardium 30 x 40 mm

1 Situation initiale, crête étroite, vue occlusale.

2 Situation initiale ; déficience verticale, vue faciale.

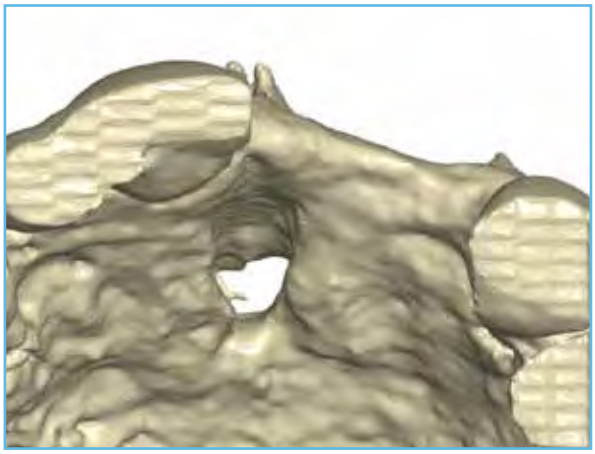

3 Reconstruction en trois dimensions du défaut, vue occlusale.

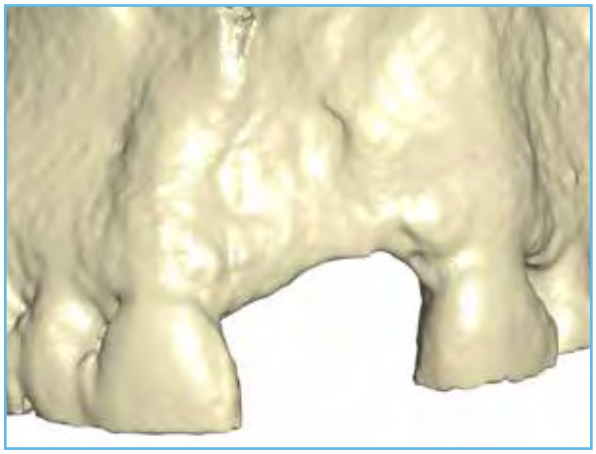

4 Reconstruction en trois dimensions du défaut, vue latérale.

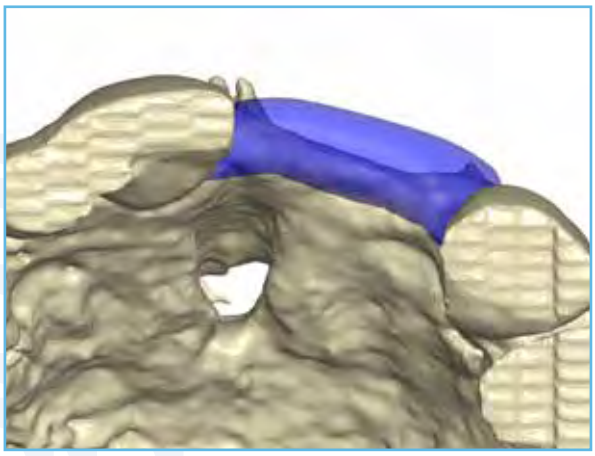

5 Bloc osseux conçu, vue occlusale.

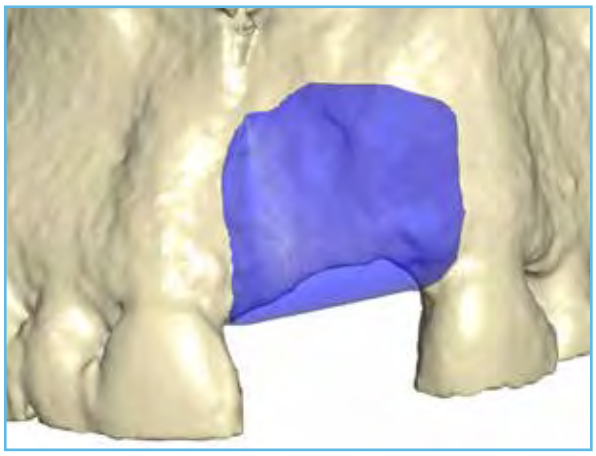

6 Bloc osseux conçu, vue latérale.

7 Bloc Puros allogénique personnalisé.

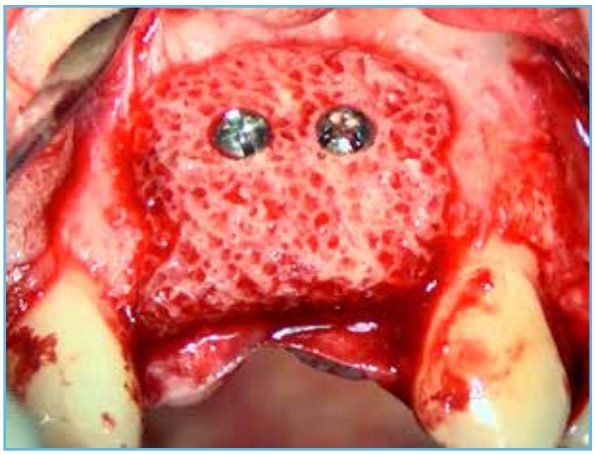

8 Bloc osseux fixe.

9 Tissu mou, 5 mois post-opératoire.

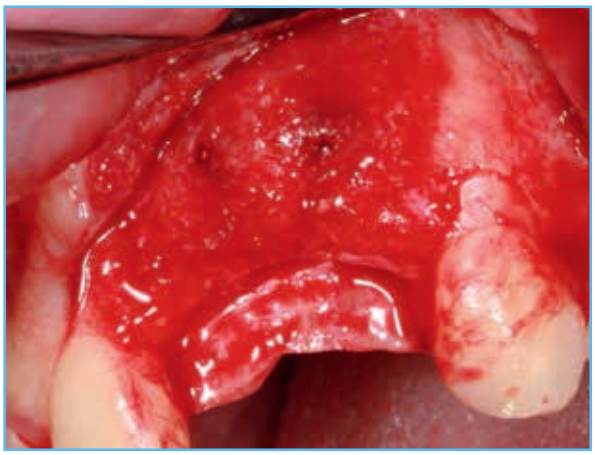

10 Nouvelle intervention 6 mois post-opératoire, vis en contact étroit avec l'os.

11 Radiographie prise après pose d'implant.

Photographies cliniques reproduites avec l'aimable autorisation du PD Dr Dr K. K. Würzler. Les résultats individuels sont susceptibles de varier.

Cas 2

Greffe en onlay latéral et vertical, site [12-22]

Praticien
PD Dr K. Fischer
Université de Witten/ Herdecke (Allemagne)

Matériau
- Bloc Puros allogénique personnalisé
- Particules spongieuses allogéniques Puros 0,25–1 mm, 0,5 cm^3

1 Situation initiale, maxillaire antérieur, incisives centrale et latérale manquantes.

2 Situation initiale après retrait de la prothèse partielle fixe de 4 unités.

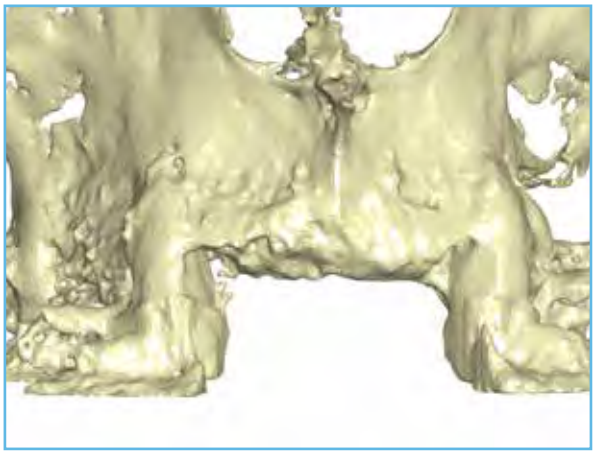

3 Reconstruction en trois dimensions du défaut, vue latérale.

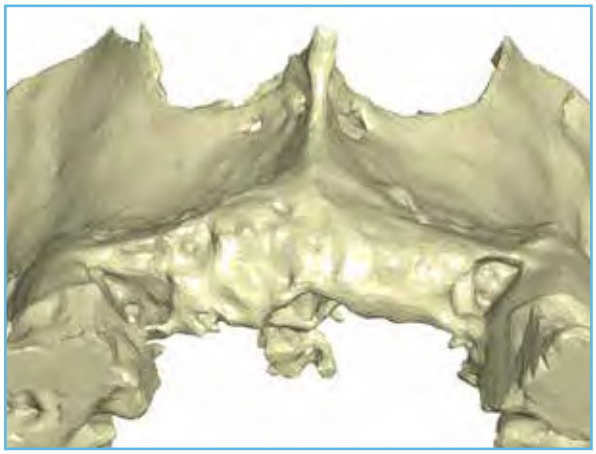

4 Reconstruction en trois dimensions du défaut, vue occlusale.

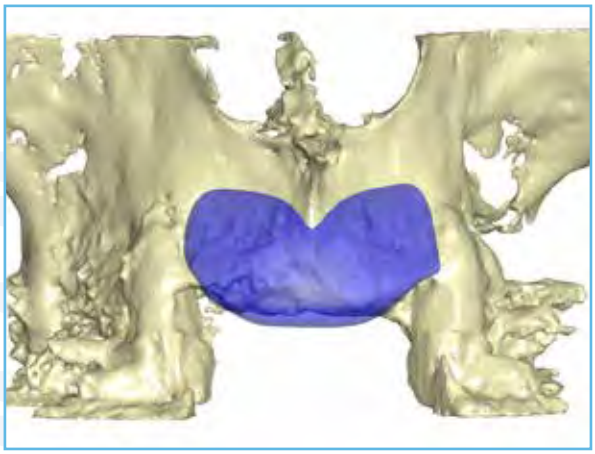

5 Bloc osseux conçu, vue latérale.

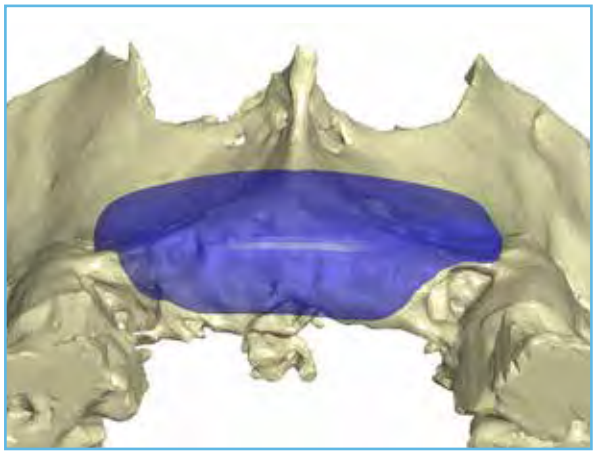

6 Bloc osseux conçu, vue occlusale.

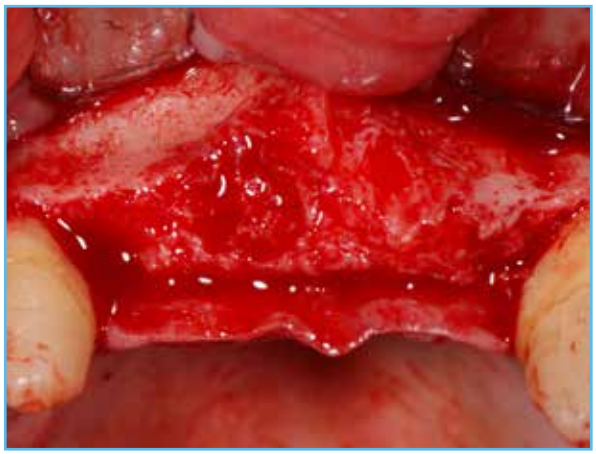

7 Site chirurgical.

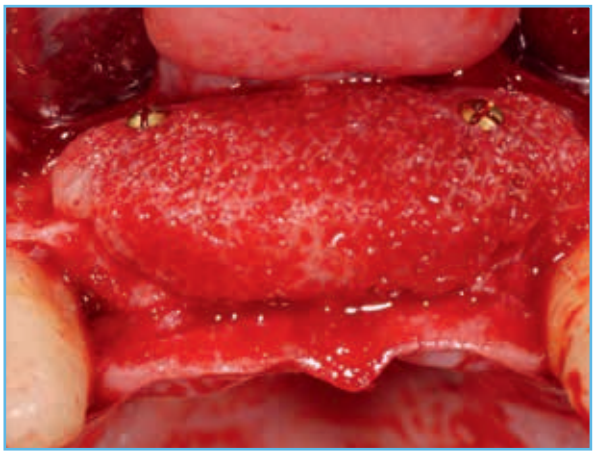

8 Bloc osseux fixe.

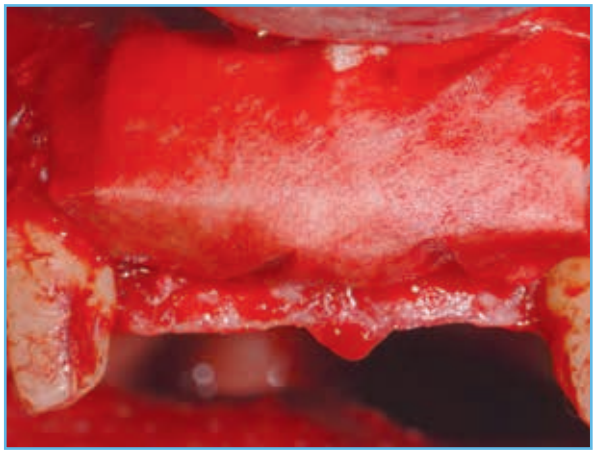

9 Recouvrement avec une membrane collagénique.*

10 Restauration provisoire.

11 Cicatrisation, 14 jours post-opératoire.

12 Situation du tissu mou et du contour 6 mois post-opératoire, vue faciale.

*La membrane collagénique ne fait pas partie du portefeuille de ZimVie Dental.

Cas 3

Greffe en onlay latéral et vertical, site [21-22]

Praticien
PD Dr K. Fischer
Université de Witten/ Herdecke (Allemagne)

Matériau
- Bloc Puros allogénique personnalisé
- Particules spongieuses allogéniques Puros 0,25–1 mm, 0,5 cm^3

13 Situation du tissu mou et du contour 6 mois post-opératoire, vue occlusale.

14 Nouvelle intervention 6 mois post-opératoire, vis en contact étroit avec l'os, résidus de membrane visibles.

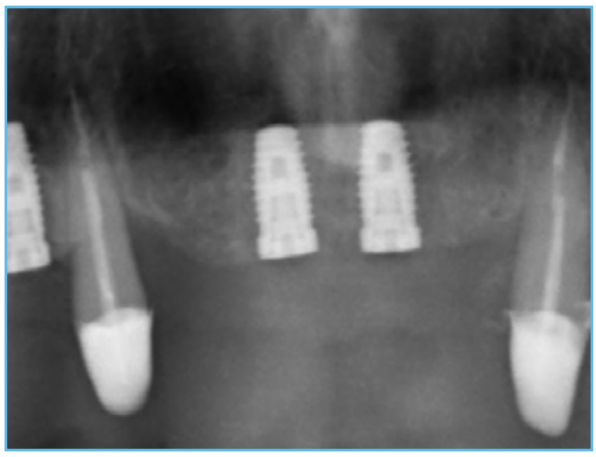

15 Radiographie après pose d'implant.

Photographies cliniques reproduites avec l'aimable autorisation du Dr K. Fischer. Les résultats individuels sont susceptibles de varier.

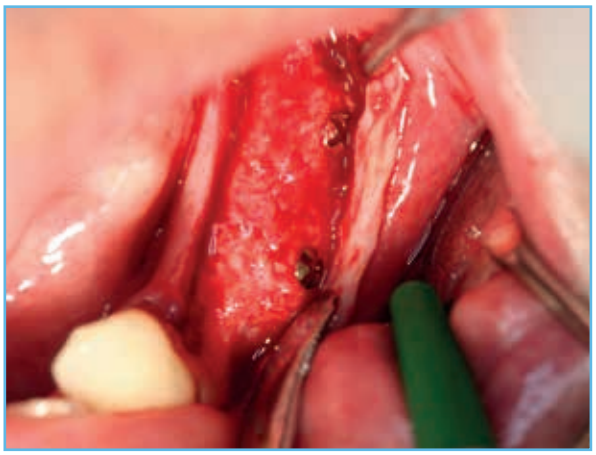

7 Nouvelle intervention 6 mois post-opératoire, aucune résorption.

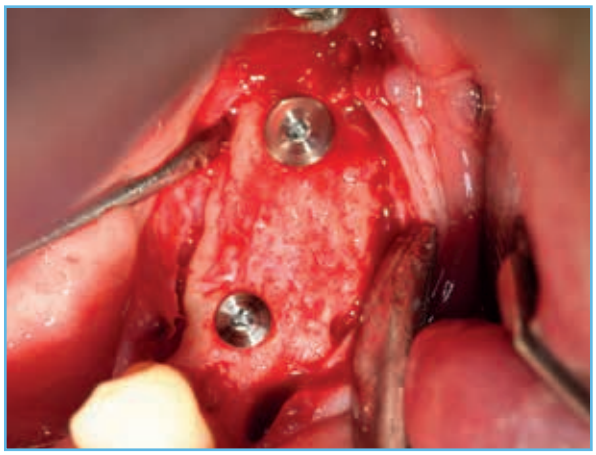

8 Implants Tapered Screw-Vent en place, vue occlusale.

9 Radiographie finale.

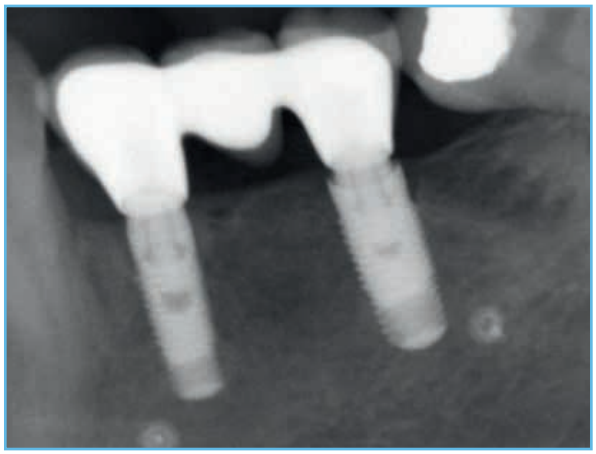

10 Radiographie prise 3 ans après pose. Notez les conditions osseuses stables.

Cas 4

Augmentation verticale et latérale, sites [12-16] et [22-26]

Praticien
Dr O. Richter
Hambourg (Allemagne)

Matériau
- Bloc Puros allogénique personnalisé
- Particules spongieuses allogéniques Puros 0,25–1 mm, 0,5 cm³
- Membrane CopiOs Pericardium 30 x 40 mm
- Implants Tapered Screw-Vent

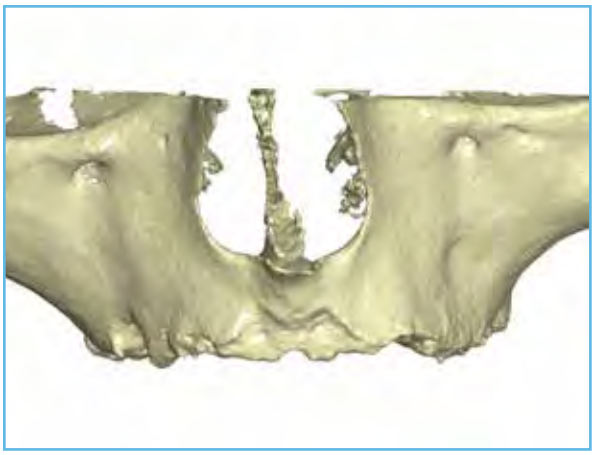

1 Reconstruction en trois dimensions du défaut, vue faciale.

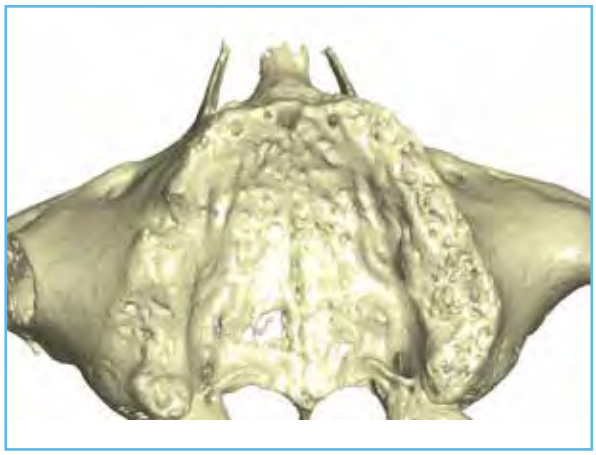

2 Reconstruction en trois dimensions du défaut, vue occlusale.

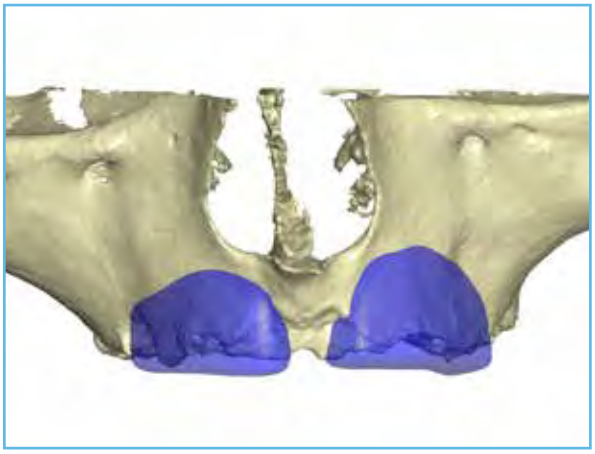

3 Bloc osseux conçu, vue faciale.

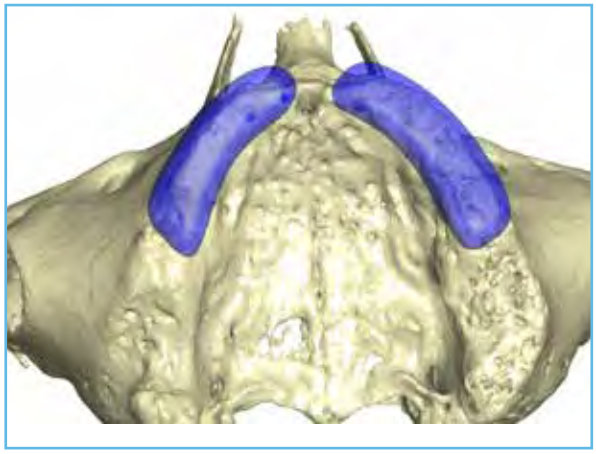

4 Bloc osseux conçu, vue occlusale.

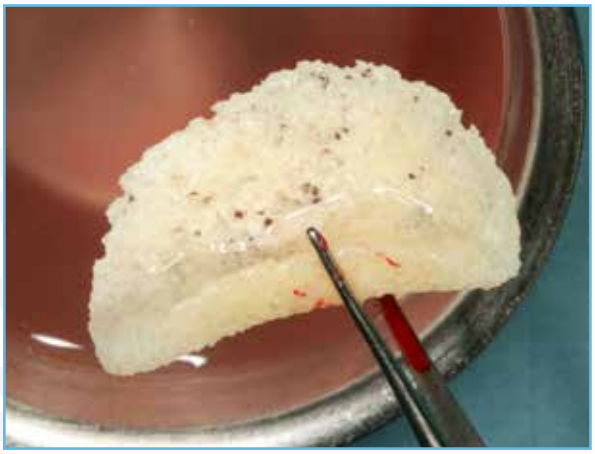

5 Bloc Puros allogénique personnalisé.

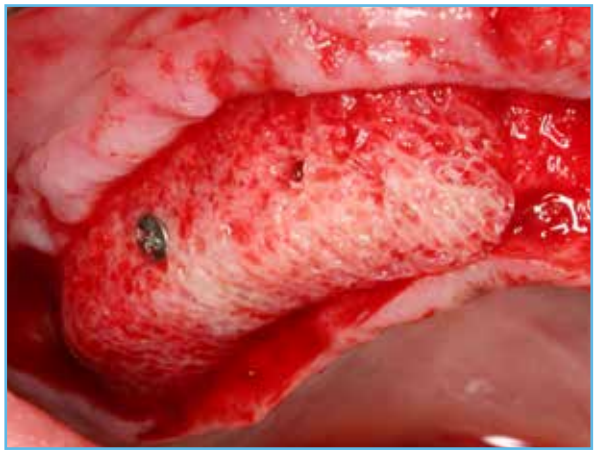

6 Bloc osseux fixe, maxillaire droit.

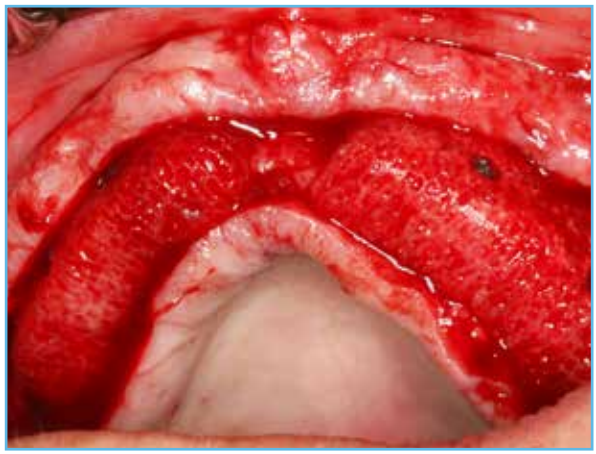

7 Blocs osseux fixes.

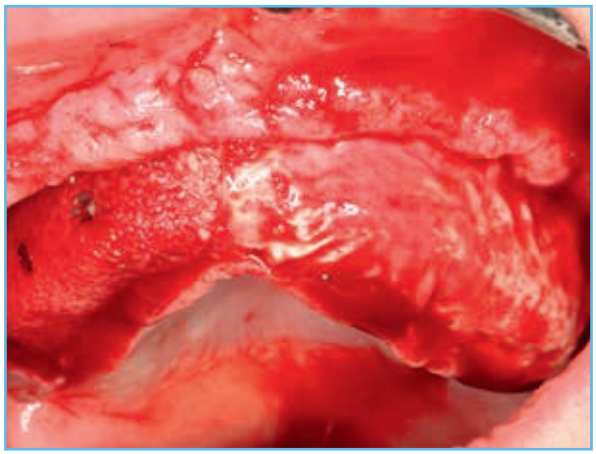

8 Recouvrement avec une membrane CopiOs Pericardium.

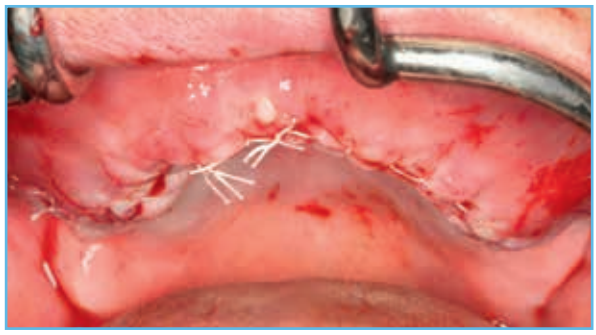

9 Fermeture de la plaie.

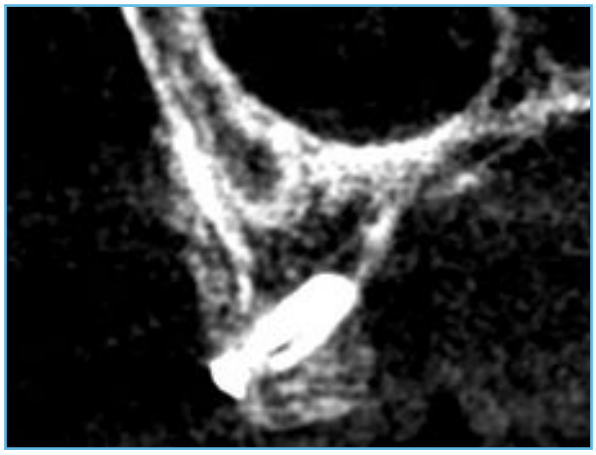

10 Scanner CBCT après augmentation montrant un bloc bien ajusté, site [13].

11 Scanner CBCT après augmentation montrant un bloc bien ajusté, site [15].

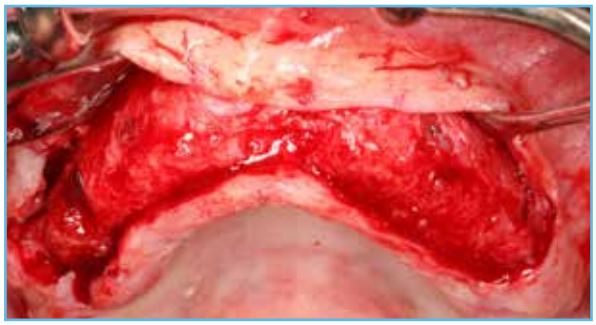

12 Nouvelle intervention 6 mois post-opératoire, têtes de vis en contact étroit avec l'os.

Cas 4

Augmentation verticale et latérale, sites [12-16] et [22-26]

Praticien
Dr O. Richter
Hambourg (Allemagne)

Matériau
- Bloc Puros allogénique personnalisé
- Particules spongieuses allogéniques Puros 0,25–1 mm, 0,5 cm³
- Membrane CopiOs Pericardium 30 x 40 mm
- Implants Tapered Screw-Vent

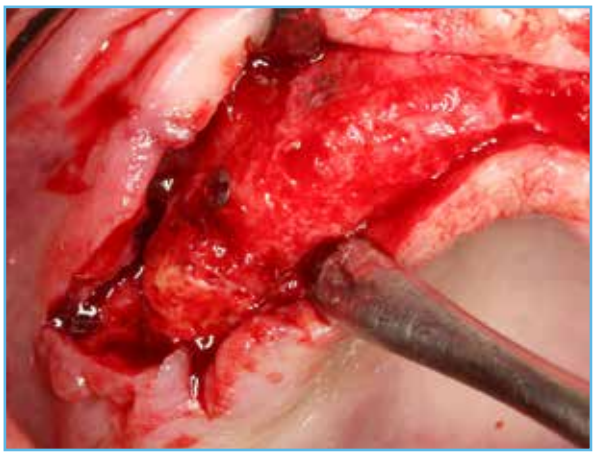

13 Maxillaire supérieur droit 1, 6 mois post-opératoire, séquestre partielle, site [16].

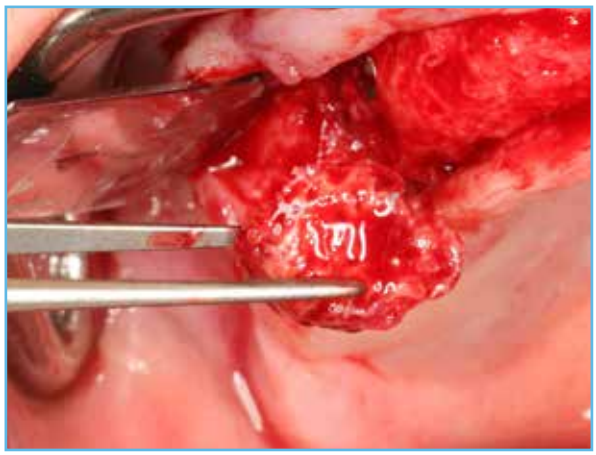

14 Séquestre retirée, site [16].

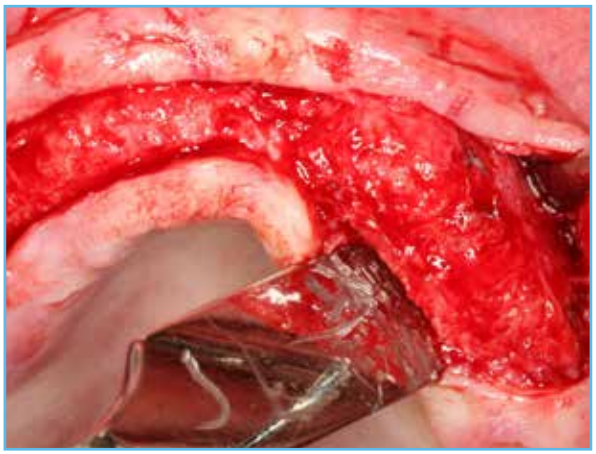

15 Maxillaire gauche, 6 mois post-opératoire.

16 Implants Tapered Screw-Vent en place.

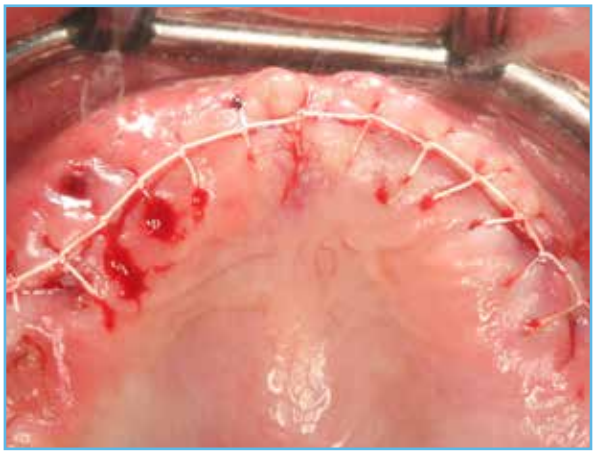

17 Fermeture de la plaie.

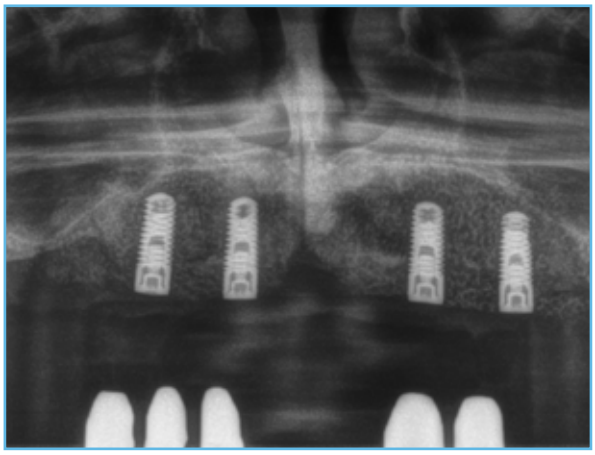

18 Radiographie après pose d'implant.

Photographies cliniques reproduites avec l'aimable autorisation du Dr O. Richter. Les résultats individuels sont susceptibles de varier.

Cas 5

Augmentation verticale et latérale, sites [12-16] et [22-26]

Praticien
Dr M. Hinze
Gräfelfing (Allemagne)

Matériau
- Bloc Puros allogénique personnalisé
- Particules spongieuses allogéniques Puros 0,25–1 mm, 0,5 cm³
- Membrane CopiOs Pericardium 30 x 40 mm

1 Situation initiale montrant une mandibule édentée avec sévère déhiscense osseuse horizontale et verticale.

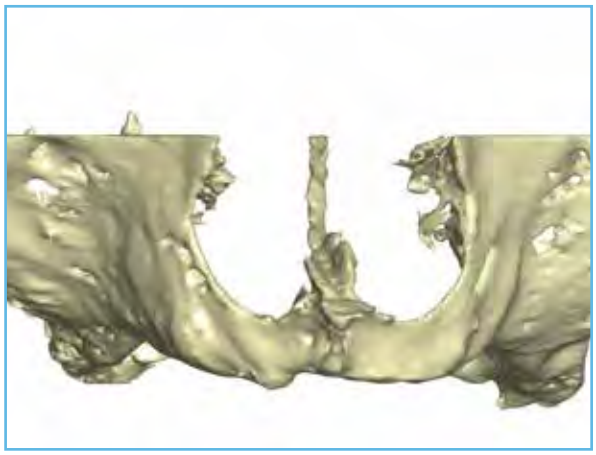

2 Reconstruction en trois dimensions du défaut, vue faciale.

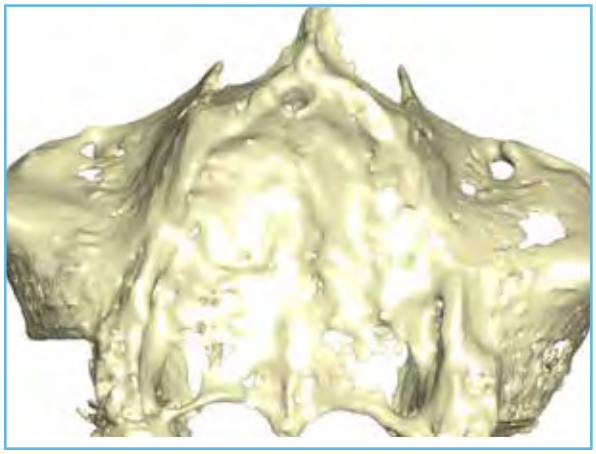

3 Reconstruction en trois dimensions du défaut, vue occlusale.

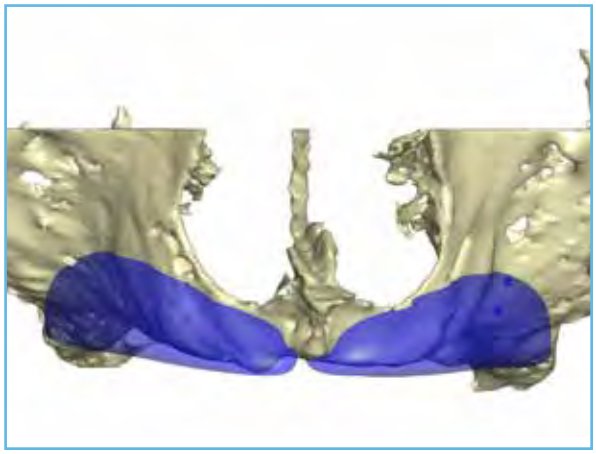

4 Bloc osseux conçu, vue faciale.

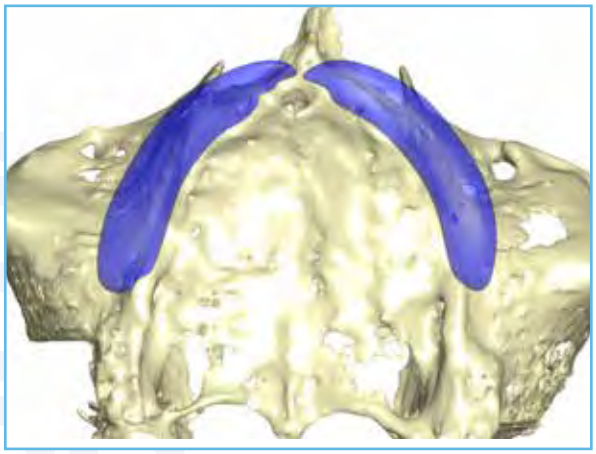

5 Bloc osseux conçu, vue occlusale.

6 Bloc allogénique Puros usiné.

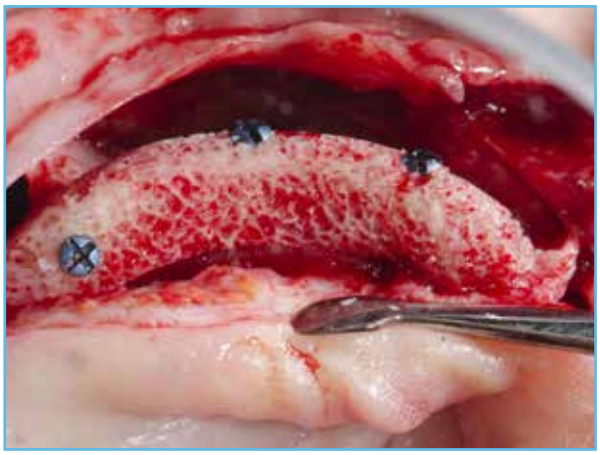

7 Bloc osseux fixe, maxillaire droit.

8 Bloc osseux fixe, maxillaire gauche.

9 Blocs osseux fixes.

10 Recouvrement avec plusieurs membranes CopiOs Pericardium.

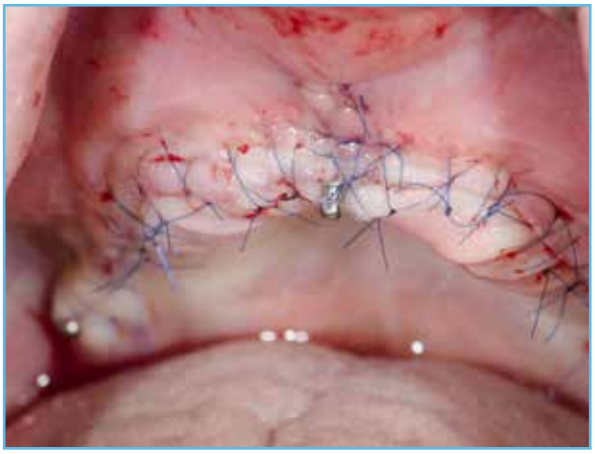

11 Fermeture de plaie, implants provisoires en place pour soutenir la restauration provisoire.

12 Restauration provisoire sans pression sur la greffe.

Cas 5

Augmentation verticale et latérale, sites [12-16] et [22-26]

Praticien
Dr M. Hinze
Gräfelfing (Allemagne)

Matériau
- Bloc Puros allogénique personnalisé
- Particules spongieuses allogéniques Puros 0,25–1 mm, 0,5 cm³
- Membrane CopiOs Pericardium 30 x 40 mm

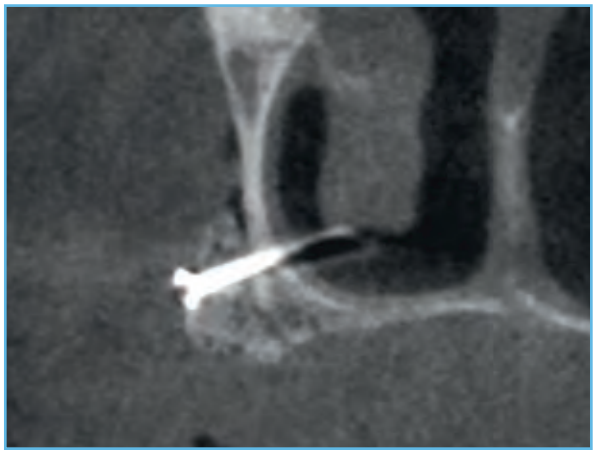

13 Scanner post-opératoire, montrant un bloc bien ajusté, site [14].

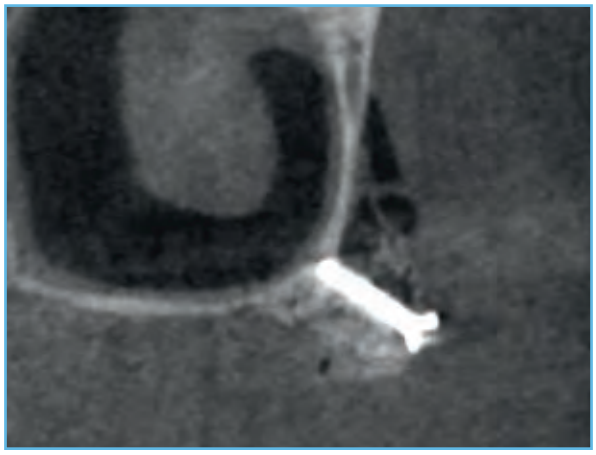

14 Scanner CBCT après augmentation montrant un bloc bien ajusté, site [24].

15 Tissu mou, 5 mois post-opératoire.

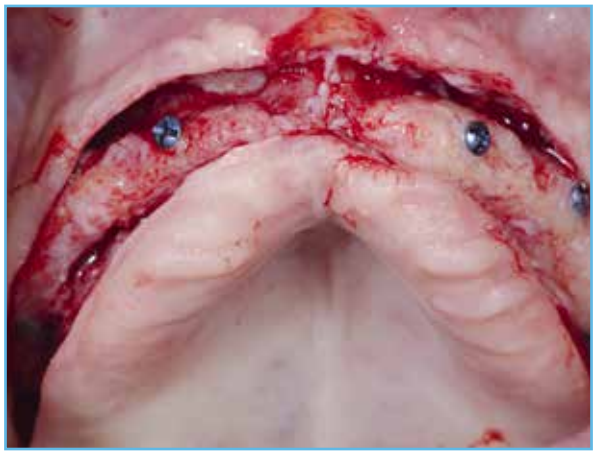

16 Nouvelle intervention 5 mois post-opératoire, têtes de vis en contact étroit avec l'os.

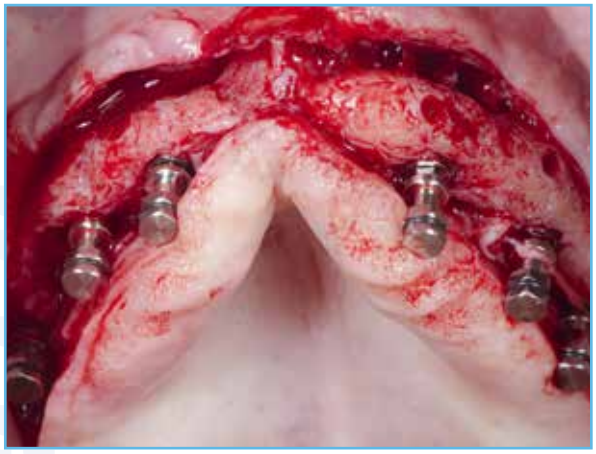

17 Six implants en place.



18 Radiographie prise après pose d'implant.

Photographies cliniques reproduites avec l'aimable autorisation du Dr M. Hinze. Les résultats individuels sont susceptibles de varier.

Conception et fabrication d'un bloc Puros allogénique personnalisé

Étape par étape

1 Imagerie
Scanner ou CBCT, données DICOM, épaisseur transversale entre 0,2 et 0,6 mm, image très contrastée.

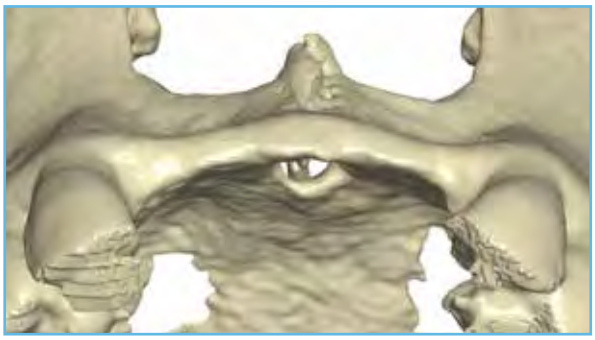

2 Modélisation/segmentation

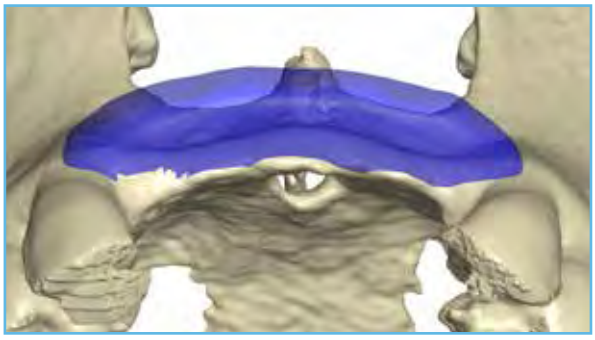

3 Conception de bloc
Détermination du défaut osseux, façonnage de la géométrie du bloc.

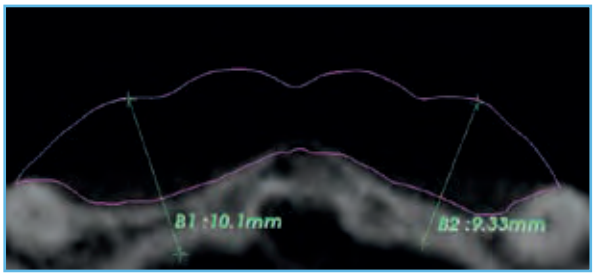

4 Contrôle de la conception
Vérification et validation par le praticien.

5 Fabrication du bloc
Usinage.

Selon : Würzler KK, Will F, Berger S. Herstellung und Anwendung CAD/CAM-gefräster, patientenspezifischer Knochenblöcke. Implantologie Journal (2015) 5:30–36

Références

Littérature concernant le bloc Puros allogénique personnalisé

1. Schlee M, Rothamel D. Ridge augmentation using customized allogenic bone blocks: proof of concept and histological findings. Implant Dent (2013) 22:304-8.
2. Würzler KK, Will F, Berger S. Herstellung und Anwendung CAD/CAM-gefräster, patientenspezifischer Knochenblöcke. Implantologie Journal (2015) 5:30-36.

Littérature générale concernant les techniques de CFAO pour la reconstruction de tissus durs

1. Eufinger H, Wehmoller M, Machtens E, Heuser L, Harders A, Kruse D. Reconstruction of craniofacial bone defects with individual alloplastic implants based on CAD/CAM manipulated CT-Data. J. Craniomaxillofac. Surg. (1995) 23:175-181.
2. Peters F, Groisman D, Davids R, Hanel T, Durr H, Klein M. Comparative study of patient individual implants from beta-tricalcium phosphate made by different techniques based on CT data. Materialwiss. Werkstofftech. (2006) 37:457-461.
3. Blume O, Back M, Born T, Smeets R, Jung O, Barbeck M. Treatment of a bilaterally severely resorbed posterior mandible due to early tooth loss by Guided Bone Regeneration using customized allogeneic bone blocks: A case report with 24 months follow-up data. J Esthet Restor Dent (2018), doi:10.1111/jerd.12388-
4. Klein M, Glatzer C. Individual CAD/CAM fabricated glass-bioceramic implants in reconstructive surgery of the bony orbital floor. Plast Reconstr Surg (2006) 117:565-570.
5. Hallermann W, Olsen S, Bardyn T, Taghizadeh F, Banic A, Iizuka T. A new method for computer-aided operation planning for extensive mandibular reconstruction. Plast Reconstr Surg (2006) 117:2431-7.
6. Khalyfa A, Vogt S, Weisser J, Grimm G, Rechtenbach A, Meyer W, Schnabelrauch M. Development of a new calcium phosphate powder-binder system for the 3D printing of patient specific implants. J Mater Sci Mater Med (2007) 18:909-16.
7. Binder WJ. Custom-designed facial implants. Facial plastic surgery clinics of North America (2008) 16:133-46, vii.
8. Cohen A, Laviv A, Berman P, Nashef R, Abu-Tair J. Mandibular reconstruction using stereolithographic 3-dimensional printing modeling technology. Oral Surg Oral Med Oral Pathol Oral Radiol Endod (2009) 108:661-6.
9. Guo LJ, Tian WD, Feng F, Long J, Li PF, Tang W. Reconstruction of orbital floor fractures comparison of individual prefabricated titanium implants and calvarial bone grafts. Ann Plas Surg (2009) 63:624-631.
10. Zhou L-B, Shang H-T, He L-S, Bo B, Liu G-C, Liu Y-P, Zhao J-L. Accurate reconstruction of discontinuous mandible using a reverse engineering/computer-aided design/rapid prototyping technique: a preliminary clinical study. J Oral Maxillofac Surg (2010) 68:2115-2121.
11. Lethaus B, Kessler P, Boeckman R, Poort LJ, Tolba R. Reconstruction of a maxillary defect with a fibula graft and titanium mesh using CAD/CAM techniques. Head Face Med (2010) 6:16.
12. Saldarriaga JFI, Vélez SC, Posada MDaC, Henao IEBB, Valencia MECaT. Design and manufacturing of a custom skull implant. American Journal of Engineering & Applied Sciences (2011) 4:169-174.
13. Brune JC, Hesselbarth U, Seifert P, Nowack D, Von Versen R, Smith MD, Seifert D. CT lesion model-based structural allografts: custom fabrication and clinical experience. Transfusion Medicine and Hemotherapy (2012) 39:395-404.
14. Ciocca L, Donati D, Fantini M, Landi E, Piattelli A, Iezzi G, Tampieri A, Spadari A, Romagnoli N, Scotti R. CAD–CAM-generated hydroxyapatite scaffold to replace the mandibular condyle in sheep: Preliminary results. J Biomater Appl (2013) 28:207-218.

Cas 1

Procédure sans lambeau avec greffe gingivale libre, site [21]

Praticien
Prof. S. Fickl
Université de Würzburg (Allemagne)

Matériau
- Particules spongieuses allogéniques Puros 1–2 mm, 1 cm³

1 Situation initiale, incisive centrale fracturée à extraire.

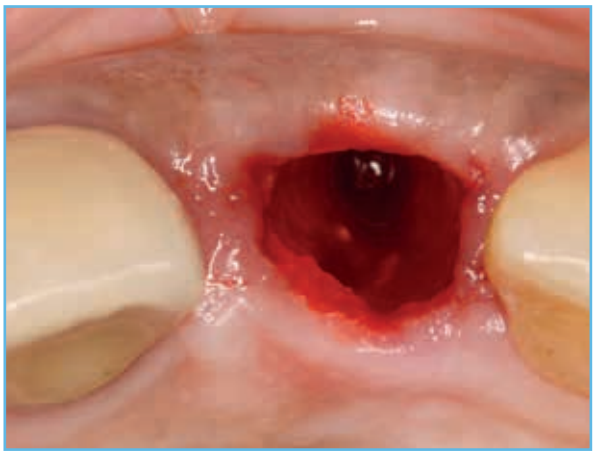

2 Extraction atraumatique, site d'extraction intact.

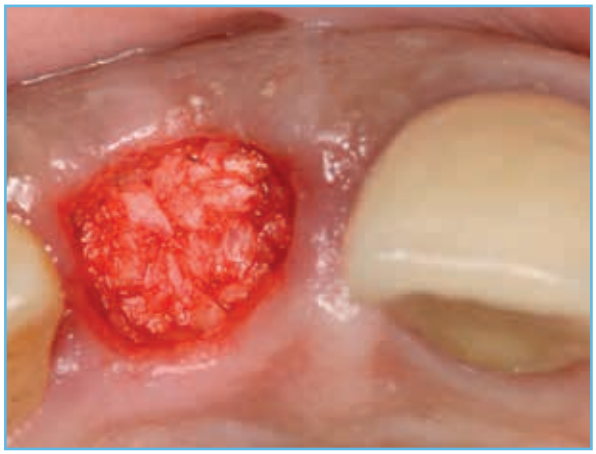

3 Augmentation du site d'extraction avec les particules spongieuses allogéniques Puros.

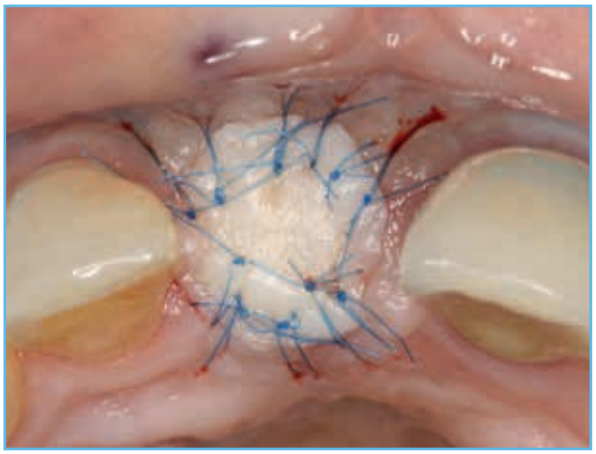

4 Recouvrement avec une greffe gingivale libre.

5 Tissu mou, 6 mois post-opératoire.

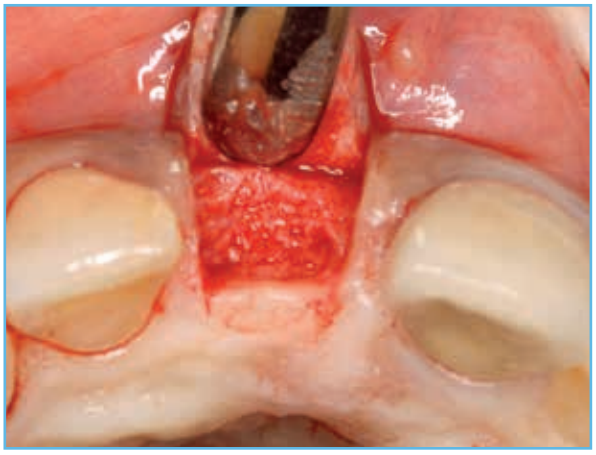

6 Situation osseuse, 6 mois post-opératoire.

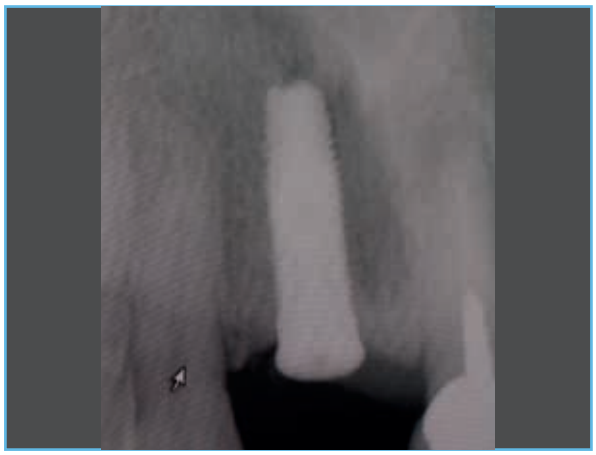

7 Radiographie prise après pose d'implant montrant l'implant placé dans l'os cicatrisé.

Cas 1

Conservation de la crête après extraction multiple, site [11-12]

Praticien
R. Stutzki
Magdeburg (Allemagne)

Matériau
- Particules spongieuses allogéniques Puros 0,25–1 mm, 2 cm^3
- Membrane CopiOs Pericardium 30 x 40 mm
- Implants Tapered Screw-Vent

1 Situation initiale, tissu mou cicatrisé après extraction des dents [11] et [12].

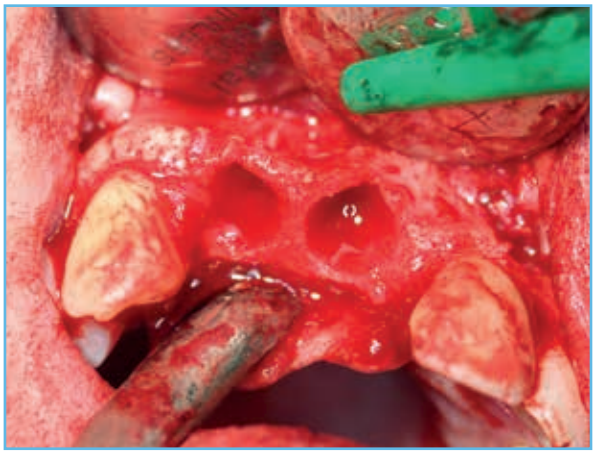

2 Déhiscence osseuse horizontale après relevé de lambeau.

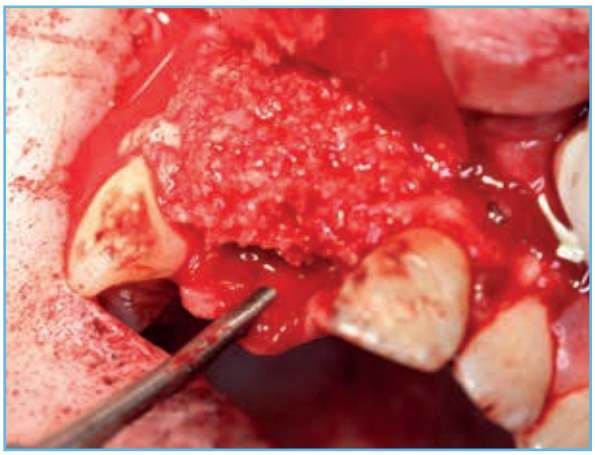

3 Augmentation avec particules spongieuses allogéniques Puros.

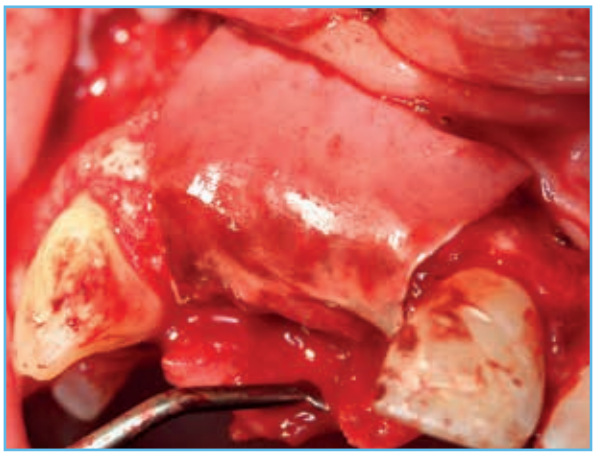

4 Recouvrement avec une membrane CopiOs Pericardium.

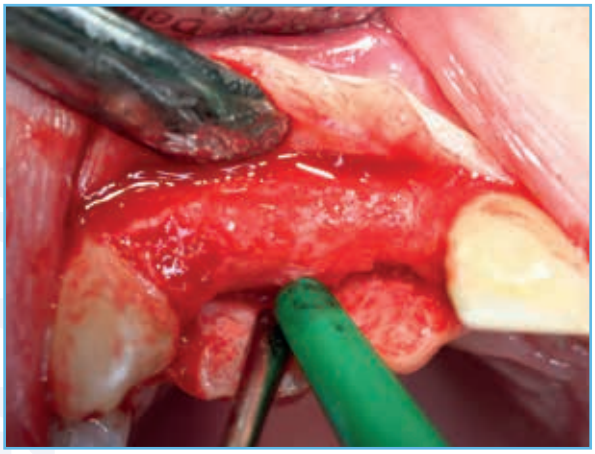

5 Situation osseuse après nouvelle intervention 6 mois post-opératoire.

6 Pose d'implants Tapered Screw-Vent, vue occlusale.

Photographies cliniques reproduites avec l'aimable autorisation de R. Stutzki. Les résultats individuels sont susceptibles de varier.

Suivi à 4 ans

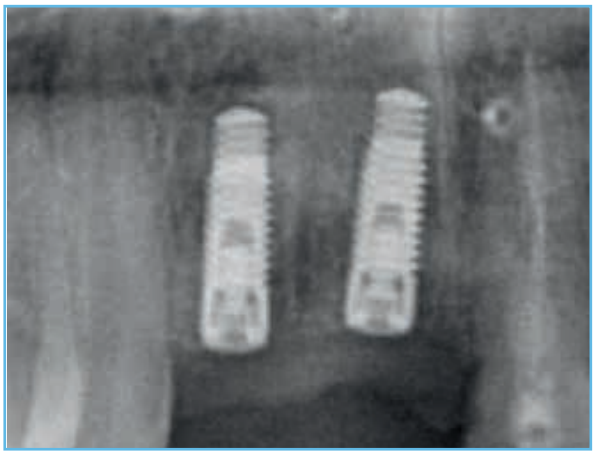

7 Radiographie finale.

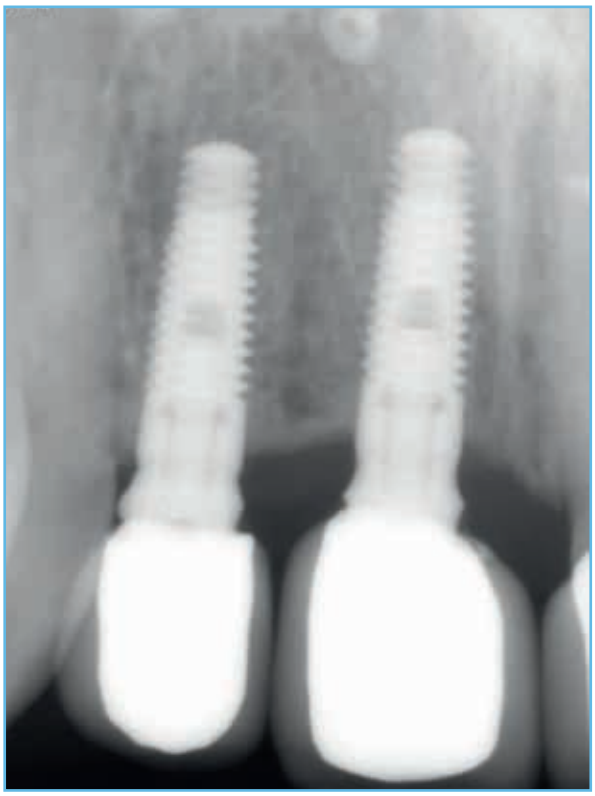

8 Radiographie prise 3 ans 1/2 après l'implantation. Notez les conditions osseuses stables.

Photographies cliniques reproduites avec l'aimable autorisation de R. Stutzki. Les résultats individuels sont susceptibles de varier.

Revue de littérature

Essai prospectif

Greffe de sites d'extraction avec particules spongieuses allogéniques Puros comparée à des sites non greffés

Spinato S. et al. Is socket healing conditioned by buccal plate thickness? A clinical and histologic study 4 months after mineralized human bone allografting. Clin Oral Implants Res (2014) 25:e120-6.

Protocole de l'étude

Après 31 extractions (procédure sans lambeau) sur 31 patients, les sites d'extraction ont été divisés en 2 groupes (I) plaque osseuse buccale épaisse (>1 mm) ; (II) plaque osseuse buccale fine (≤ 1 mm). 19 sites d'extraction ont été greffés avec des particules spongieuses allogéniques Puros 0,25 – 1 mm (groupe test) et recouverts d'un pansement résorbable (CollaPlug®, Zimmer Dental). 12 patients n'ont pas reçu de greffe (cicatrisation spontanée, groupe de contrôle). Au bout de quatre mois, les changements des dimensions des sites d'extraction ont été mesurés et des biopsies prélevées.

Résultats

La greffe avec des particules spongieuses allogéniques Puros réduit la perte de hauteur et de largeur dans les sites d'extraction avec des lamelles buccales fines (≤ 1 mm) et épaisses (> 1 mm) par rapport à la cicatrisation spontanée. L'épaisseur de la plaque osseuse buccale semble avoir un impact sur les changements de dimensions. Histomorphométrie du groupe test (Puros) : Teneur minérale totale 41,48 vs. 45,78 % ; tissu mou/moelle osseuse 58,52 vs. 54,21 % (≤ 1 mm vs. > 1 mm).

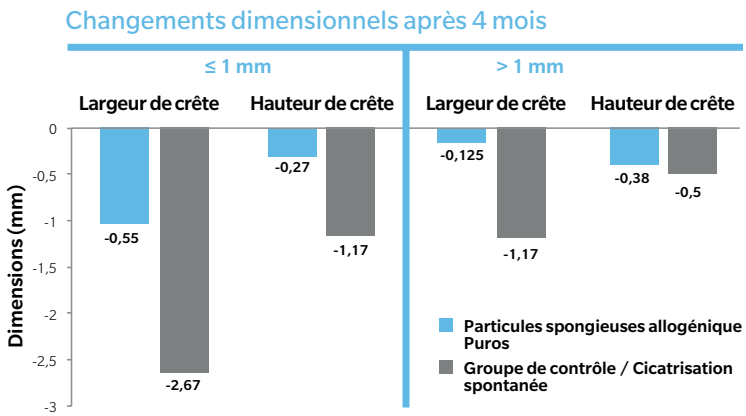

Conclusion

La cicatrisation spontanée de sites d'extraction entraîne des pertes de dimensions significatives, ce qui peut affecter une pose d'implant ultérieure. La greffe avec Puros permet de réduire ces changements de dimensions.

Comparaison prospective

Greffe de sites d'extraction avec particules spongieuses allogéniques Puros, période de cicatrisation 3 mois 1/2 vs. 6 mois

Beck TM et al. Histologic analysis of healing after tooth extraction with ridge preservation using mineralized human bone allograft. J Periodontol (2010) 81:1765-1772.

Protocole de l'étude

Après 38 extractions sur 33 patients (procédure sans lambeau), les sites d'extraction ont été greffés avec des particules spongieuses allogéniques Puros (taille de particule 0,25 – 1 mm) et recouverts d'un pansement résorbable (CollaTape®) ou de la membrane Zimmer Socket Repair. Une nouvelle intervention a été effectuée après une période de cicatrisation de 3,5 (groupe 1)/6 mois (groupe 2), avec mesure des changements de dimensions sur les sites d'extraction et prélèvement de biopsies.

Résultats

Toutes les biopsies montrent une proportion élevée d'os nouveau avec quelques particules Puros résiduelles, qui ont été presque totalement entourées d'os nouveau formé. Aucune différence statistiquement significative n'a été détectée quant aux changements de dimensions sur les sites d'extraction et la formation d'os nouveau.

Changements dimensionnels

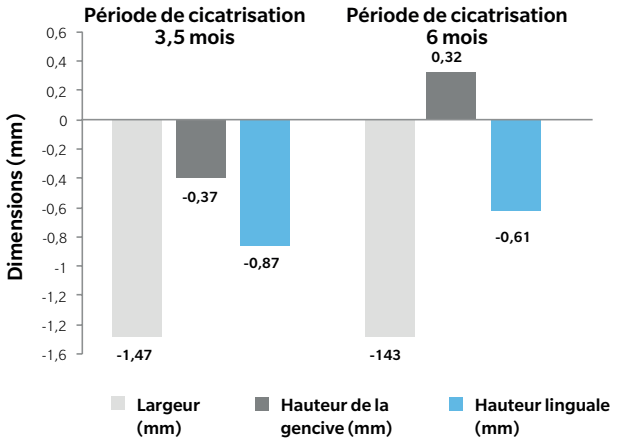

Histomorphométrie

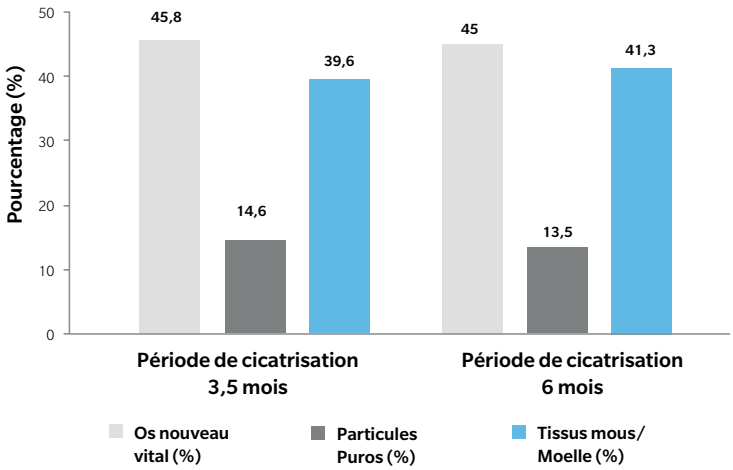

Conclusion

Une période de cicatrisation de 6 mois après extraction dentaire et greffe avec des particules spongieuses allogéniques Puros n'augmente pas la formation d'os nouveau ni ne modifie les changements de dimensions par rapport à une période de cicatrisation de 3,5 mois. Les implants posés après une période de cicatrisation de 3,5 mois pourraient avoir les mêmes résultats à long terme que des implants posés après une période de cicatrisation plus longue.

Bibliographie

1. Block MS, Finger I, Lytle R. Human mineralized bone in extraction sites before implant placement: Preliminary results. J Am Dentn Assoc (2002) 133:1631-1638.
2. Minichetti JC, D'amore JC, Hong AY, Cleveland DB. Human histologic analysis of mineralized bone allograft (Puros) placement before implant surgery. J Oral Implantol (2004) 30:74-82.
3. Wang HL, Kiyonobu K, Neiva RF. Socket augmentation: rationale and technique. Implant Dent (2004) 13:286-96.
4. Minichetti JC, D'amore JC, Hong AY. Three-year analysis of Tapered Screw-Vent implants placed into extraction sockets grafted with mineralized bone allograft. J Oral Implantol (2005) 31:283-93.
5. Jackson BJ, Morcos I. Socket grafting: a predictable technique for site preservation. J Oral Implantol (2007) 33:353-64.
6. Wang HL, Tsao YP. Mineralized bone allograft-plug socket augmentation: Rationale and technique. Implant Dent (2007) 16:33-41.
7. Danesh-Meyer M. Management of the extraction socket: site preservation prior to implant placement. Australasian Dental Practice (2008) 150-158.
8. Wang HL, Tsao YP. Histologic evaluation of socket augmentation with mineralized human allograft. Int J Periodont Rest Dent (2008) 28:231-7.
9. Fotek PD, Neiva RF, Wang HL. Comparison of dermal matrix and polytetrafluoroethylene membrane for socket bone augmentation: a clinical and histologic study. J Periodontol (2009) 80:776-85.
10. Beck TM, Mealey BL. Histologic analysis of healing after tooth extraction with ridge preservation using mineralized human bone allograft. J Periodontol (2010) 81:1765-72.
11. El Chaar ES. Soft tissue closure of grafted extraction sockets in the posterior maxilla: the rotated pedicle palatal connective tissue flap technique. Implant Dent (2010) 19:370-7.
12. Fickl S. Socket Preservation zum Zeitpunkt der Zahnextraktion. Parodontolgie Nachrichten (2010) 1:14.
13. Kistler S. Praxisgerechte Techniken der Alveolar Ridge Preservation. dentalspiegel (2011) 5:22-26.
14. Tolstunov L, Chi J. Alveolar ridge augmentation: comparison of two socket graft materials in implant cases. Compendium of Continuing Education in Dentistry (2011) 32:E16-E124.
15. Fischer K, Jockel-Schneider Y, Bechtold M, Fickl S, Schlagenhauf U. „Socket preservation" nach Zahnextraktion. Der Freie Zahnarzt (2011) 55:62-68.
16. Sterio TW, Katancik JA, Blanchard SB, Xenoudi P, Mealey BL. A prospective, multicenter study of bovine pericardium membrane with Allograft Cancellous Particles for localized alveolar ridge augmentation. Int J Perio Rest Dent (2013) 33:499-507.
17. Richter O. Tatort ästhetische Zone. teamwork (2013) 1:76-81.
18. Al-Hezaimi K, Rudek I, Al-Hamdan KS, Javed F, Nooh N, Wang HL. Efficacy of using a dual layer of membrane (dPTFE placed over collagen) for ridge preservation in fresh extraction sites: a micro-computed tomographic study in dogs. Clin Oral Implants Res (2013) 24:1152-7.
19. Spinato S, Galindo-Moreno P, Zaffe D, Bernardello F, Soardi CM. Is socket healing conditioned by buccal plate thickness? A clinical and histologic study 4 months after mineralized human bone allografting. Clin Oral Implants Res (2014) 25:e120-6.
20. Fu JH, Rios H, Al-Hezaimi K, Oh TJ, Benavides E, Wang HL. A randomized clinical trial evaluating the efficacy of the sandwich bone augmentation technique in increasing buccal bone thickness during implant placement. II. Tomographic, histologic, immunohistochemical, and RNA analyses. Clin Oral Implants Res (2014).
21. Fischer K, Fickl S. Alveolenmanagement: Eine Übersicht: Von Sofortimplantation bis Socket-Seal-Technik. teamwork J CONT DENT EDUC (2014) 6-14.

Cas 1

Augmentation latérale avant implantation, site [21]

Praticiens
Dr Dr Dr O. Blume, Dr Dr T. Müller-Hotop
Dr M. Back
Munich (Allemagne)

Matériau
- Particules spongieuses allogéniques Puros 1–2 mm, 1 cm^3
- Membrane CopiOs Pericardium 20 x 30 mm

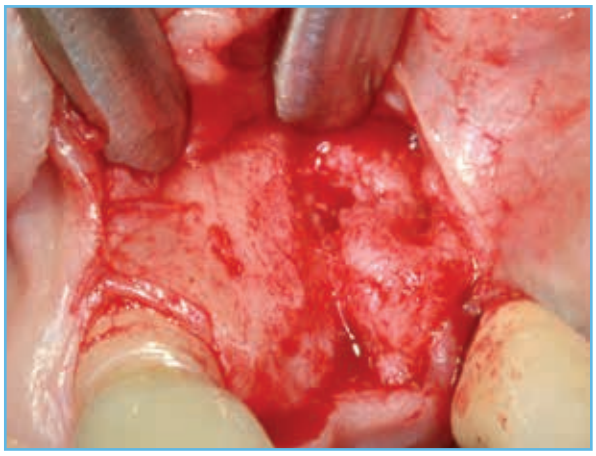

1 Situation initiale ; site de déhiscence horizontale [21].

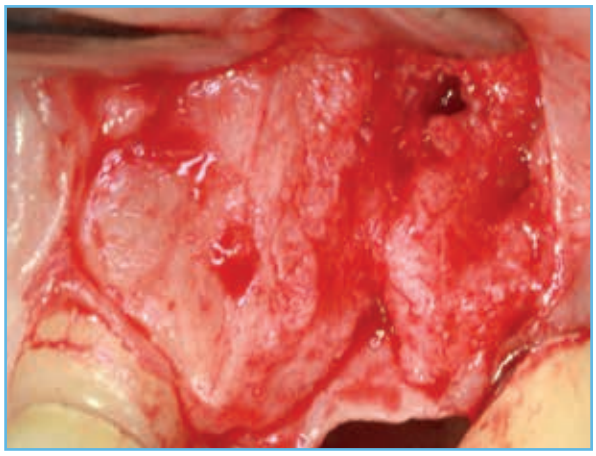

2 Défaut latéral/vertical, situation initiale, vue latérale.

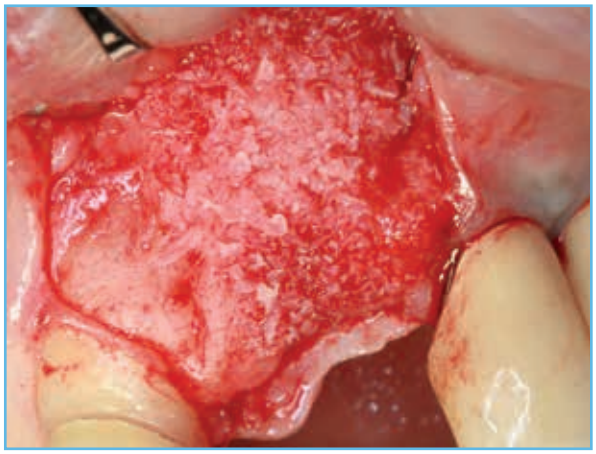

3 Greffe avec particules spongieuses allogéniques Puros.

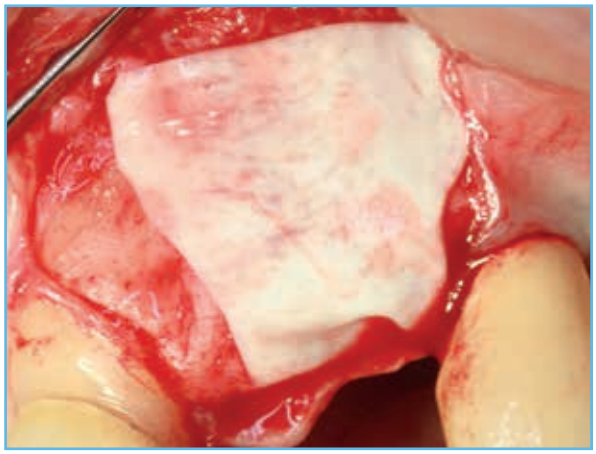

4 Recouvrement avec une membrane CopiOs Pericardium.

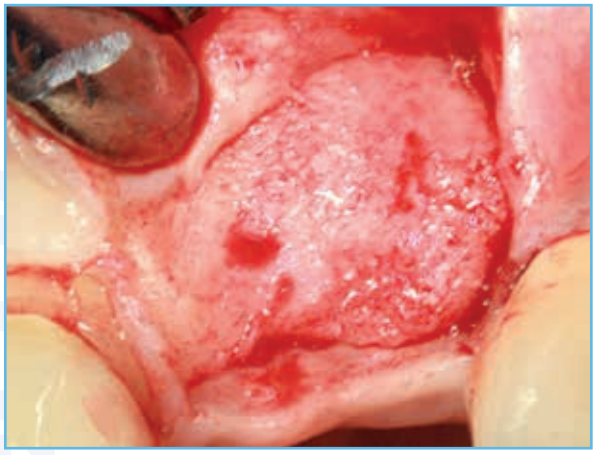

5 Situation osseuse après nouvelle intervention 4 mois post-opératoire.

6 Ostéotomie finale.

7 Fermeture de la plaie.

8 Radiographie prise après pose d'implant.

Photographies cliniques reproduites avec l'aimable autorisation des Dr Dr Dr O. Blume, Dr Dr T. Müller-Hotop, Dr M. Back.
Les résultats individuels sont susceptibles de varier.

Cas 2

Augmentation latérale avant implantation, site [44-47], analyse histomorphométrique

Praticien
Dr Ö. Solakoglu
Hambourg (Allemagne)

Matériau
- Particules spongieuses allogéniques Puros 1–2 mm, 1 cm³
- Membrane CopiOs Pericardium 20 x 30 mm

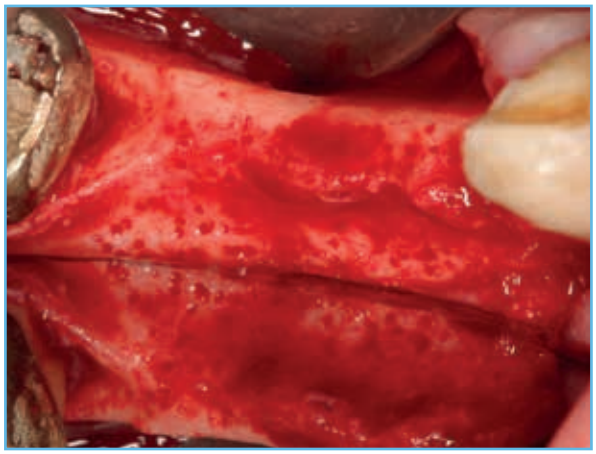

1 Défaut osseux, largeur de crête réduite.

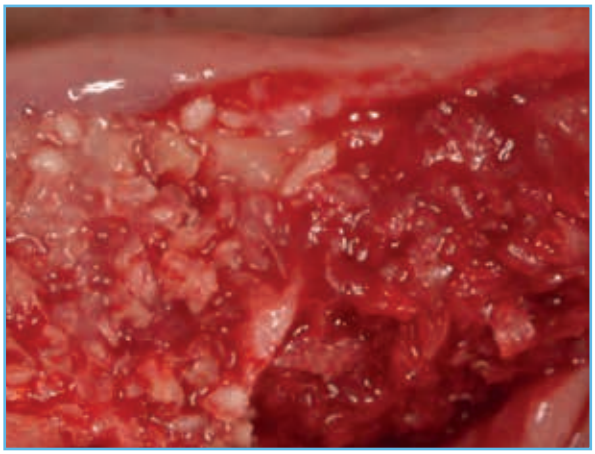

2 Augmentation avec particules spongieuses allogéniques Puros, site [44] à [47].

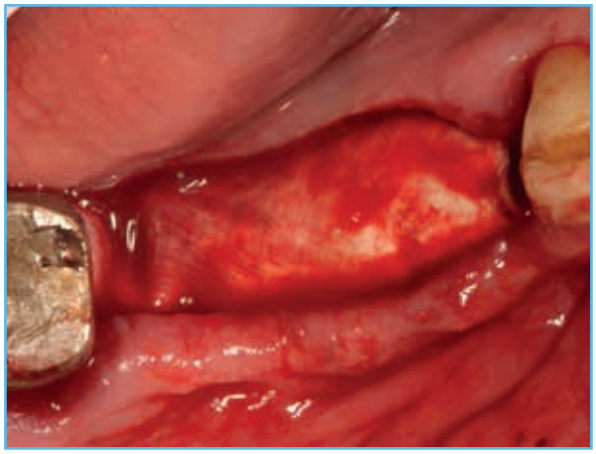

3 Recouvrement avec une membrane CopiOs Pericardium.

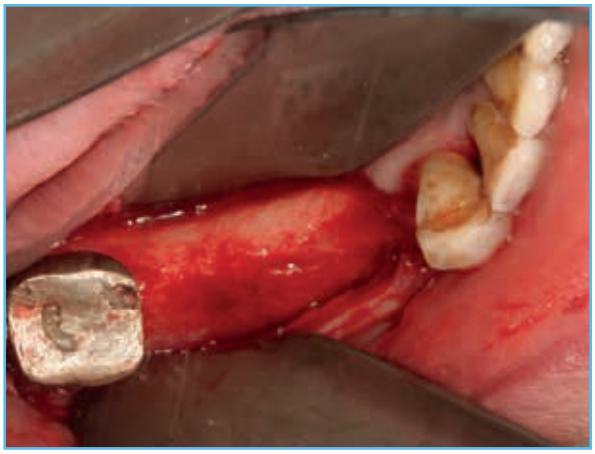

4 Situation osseuse après nouvelle intervention 4 mois post-opératoire. Os visuellement vital avec matériau de greffe bien intégré.

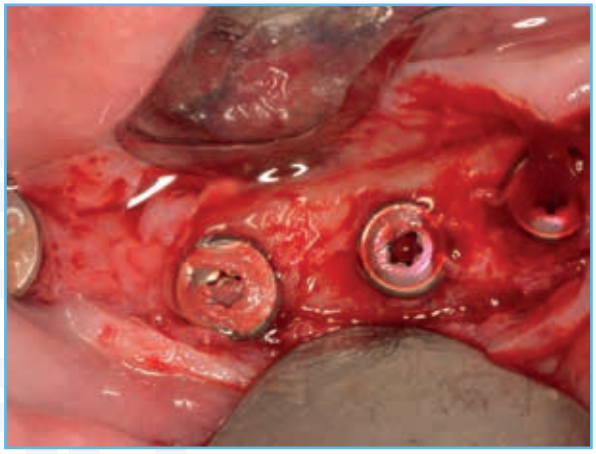

5 Exposition de l'implant après une période de cicatrisation de 4 mois.

6 Restauration prothétique finale 9 mois post-opératoire, vue latérale.

7 Restauration prothétique, radiographie prise 9 mois post-opératoire, implants ostéointégrés.

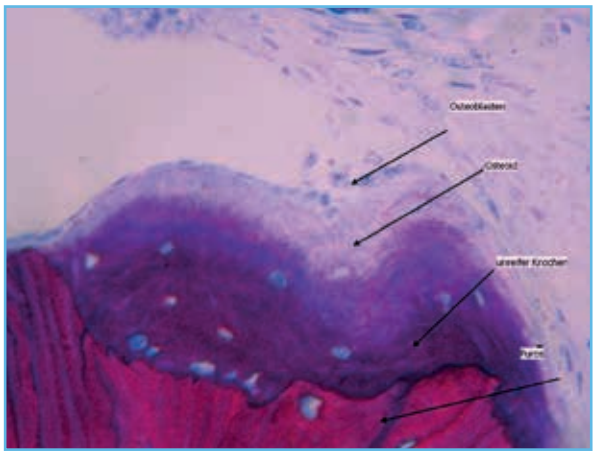

8 Coupe transversale histologique (coupe fine non décalcifiée) 10 fois : période de cicatrisation de 4 mois. La formation d'os nouveau vital (mauve) et le matériau de greffe résiduel (violet rougeâtre) sont clairement visibles.

Commentaires : *analyse histologique et histomorphométrique réalisée par M. Hasper, HIK Hannover.*
La série de cas complète a été publiée : Solakoglu Ö. Präimplantologische laterale Kieferkammaugmentation mit allogenem Knochenersatzmaterial: Eine Fallserie mit histologischer und histomorphometrischer Dokumentation.
Zeitschrift für Zahnärztliche Implantologie (2012) 27:24-32.

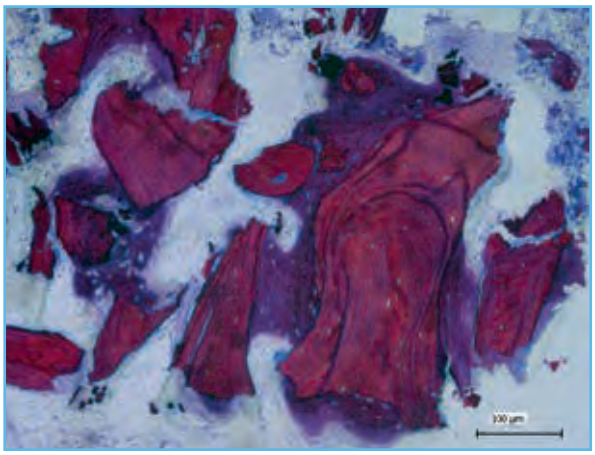

9 Coupe transversale histologique (coupe fine non décalcifiée) 40 fois : période de cicatrisation de 4 mois. Activité ostéoblastique, apposition d'ostéoïdes et conversion en os immature (mauve) à la surface du matériau de greffe (violet rougeâtre).

Analyse histomorphométrique de la biopsie

Os nouveau formé [%]	Tissu conjonctif/ moelle osseuse [%]	Matériau de greffe résiduel [%]
27,3	65,2	7,5

Photographies cliniques reproduites avec l'aimable autorisation des PD Dr Dr K. K. Würzler et Dr F. Will. Les résultats individuels sont susceptibles de varier.

Cas 3

Augmentation latérale avant implantation, site [21]

Praticiens

Dr K. Fischer
Université de Witten/
Herdecke (Allemagne)

Prof. S. Fickl
Université de
Würzburg (Allemagne)

Matériau

- Particules spongieuses allogéniques Puros 1–2 mm, 1 cm³
- Membrane CopiOs Pericardium 20 x 30 mm
- Implants Trabecular Metal™ 4,1 x 11,5 mm

1 Situation initiale, quatre incisives manquantes.

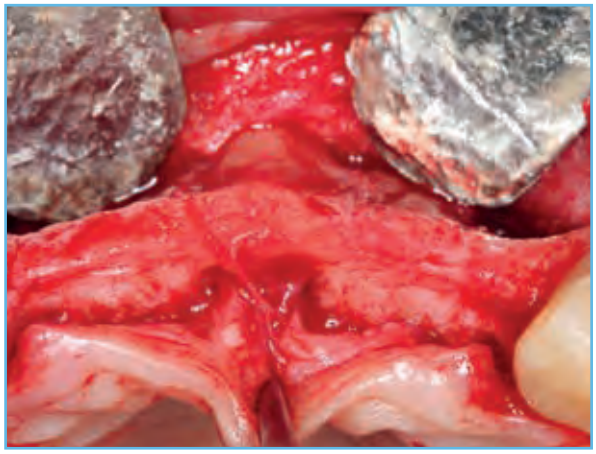

2 Situation osseuse après soulevé de lambeau.

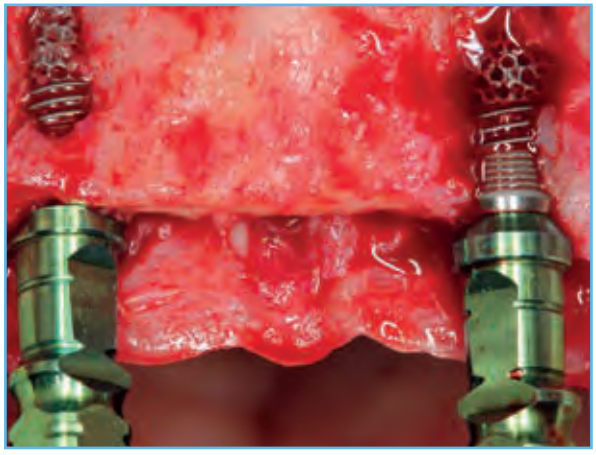

3 Implants Trabecular Metal en place, fenestrations latérales.

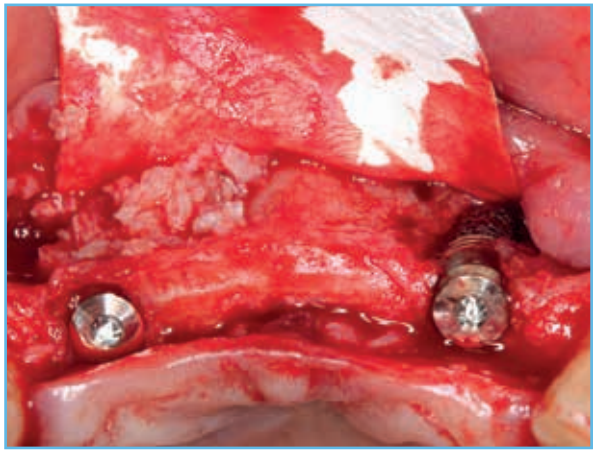

4 Augmentation avec particules spongieuses allogéniques Puros et recouvrement avec une membrane CopiOs Pericardium.

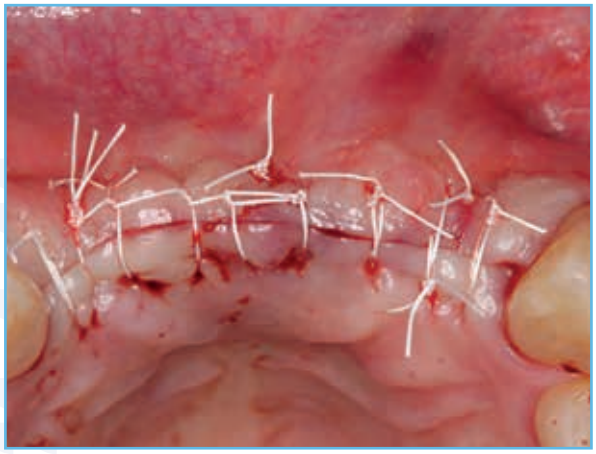

5 Fermeture de la plaie.



6 Radiographie prise après pose d'implant.

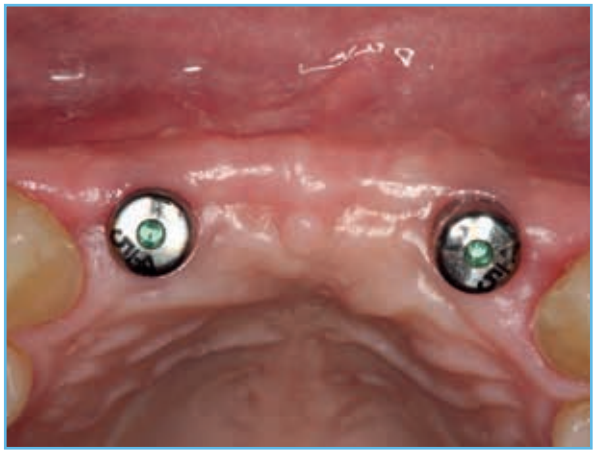

7 4 mois post-opératoire pendant la prise d'empreinte, vue occlusale.

8 Restauration par bridge en céramique transvissé.

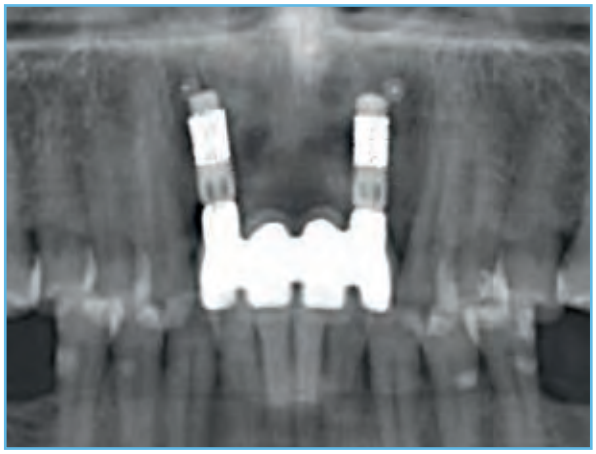

9 Radiographie prise après restauration prothétique.

Photographies cliniques reproduites avec l'aimable autorisation du D K. Fischer, Prof. Dr S. Fickl. Les résultats individuels sont susceptibles de varier.

Cas 4

Implantation et augmentation latérale, site [12-22]

Praticien
Dr O. Richter
Hambourg (Allemagne)

Matériau
- Particules spongieuses allogéniques Puros 1–2 mm, 1 cm³
- Membrane CopiOs Pericardium 15 x 20 mm

1 Situation initiale, quatre incisives manquantes.

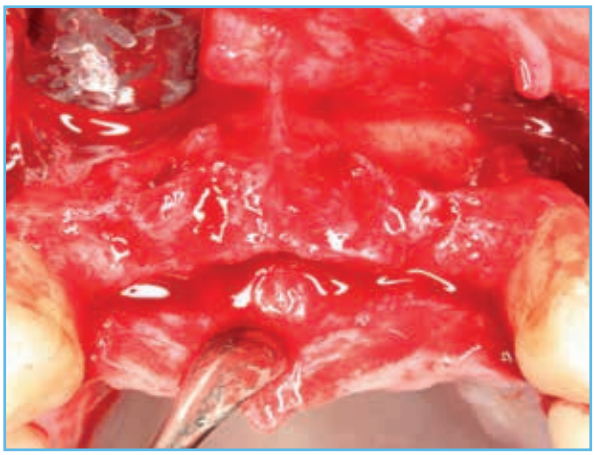

2 Lambeau soulevé montrant une largeur de crête réduite.

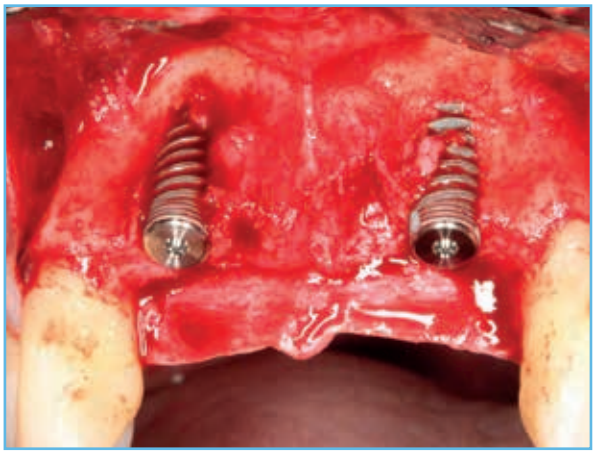

3 Implants posés intégrant des fenestrations latérales.

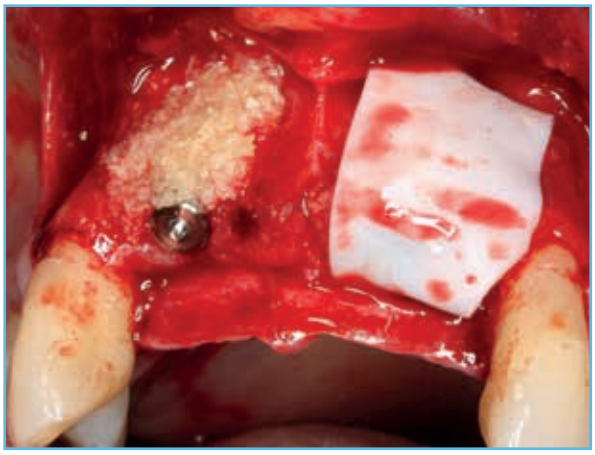

4 Sites greffés avec des particules spongieuses allogéniques Puros et recouverts d'une membrane CopiOs Pericardium.

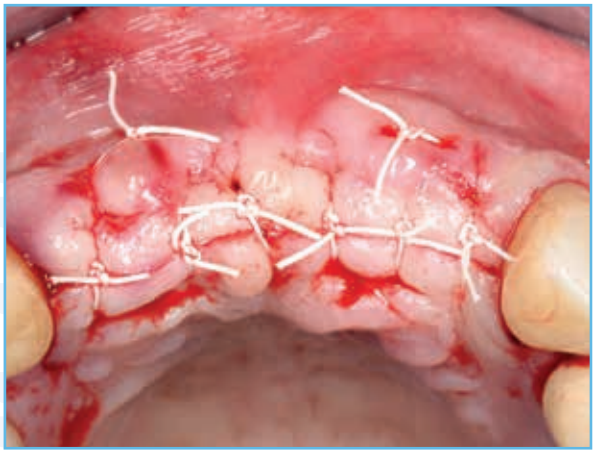

5 Fermeture de la plaie.

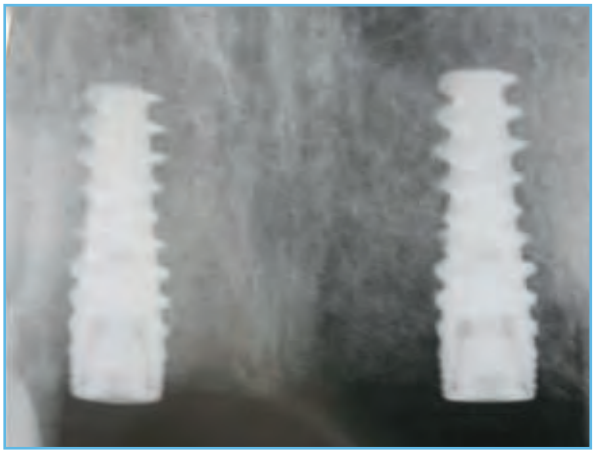

6 Radiographie prise après pose d'implant.

7 Tissu mou, 4 mois post-opératoire.

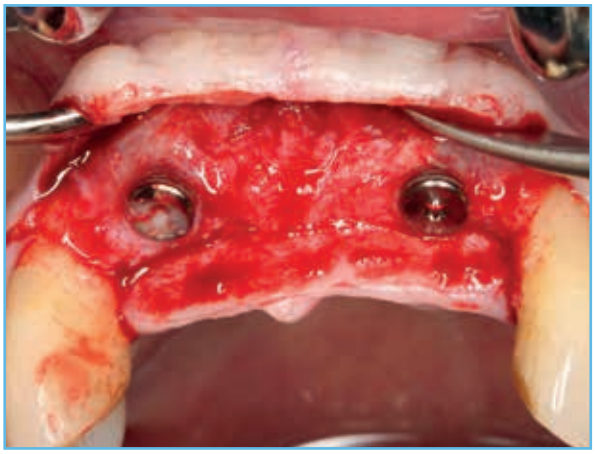

8 Nouvelle intervention 4 mois post-opératoire, os nouveau formé sur les implants.

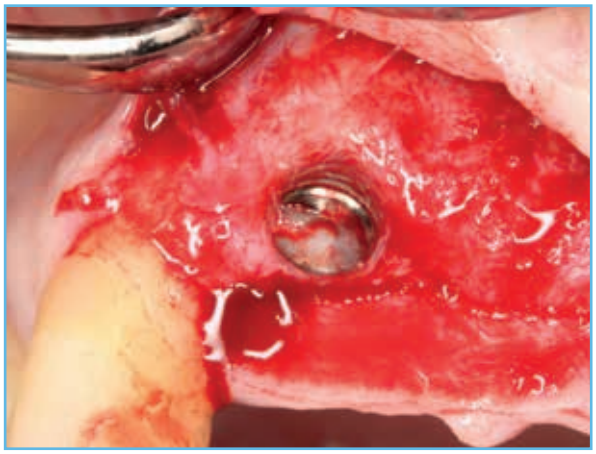

9 Site d'implant [12], os nouveau formé recouvrant l'implant.

10 Prothèse partielle fixe transvissée.

Photographies cliniques reproduites avec l'aimable autorisation du Dr O. Richter. Les résultats individuels sont susceptibles de varier.

Cas 5

Pose d'implant retardée et augmentation verticale, site [43]

Praticien
Dr O. Richter
Hambourg (Allemagne)

Matériau
- Particules spongieuses allogéniques Puros 1–2 mm, 1 cm³
- Membrane CopiOs Pericardium 15 x 20 mm

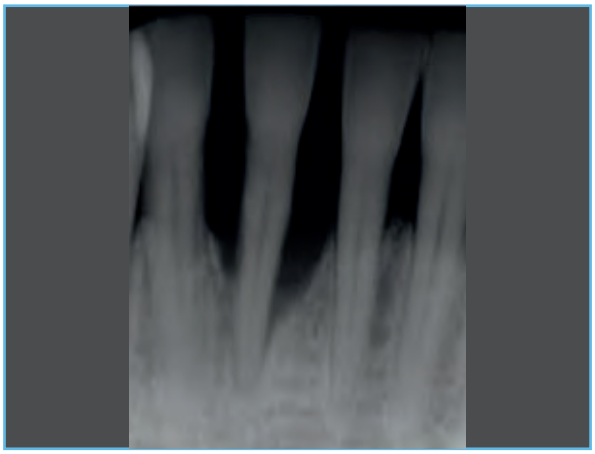

1 Radiographie de la situation initiale montrant une perte osseuse verticale, site [43].

2 Situation de tissu mou cicatrisé après extraction.

3 Lambeau soulevé révélant une paroi avec défaut osseux vertical.

4 Situation de tissu dur, vue occlusale.

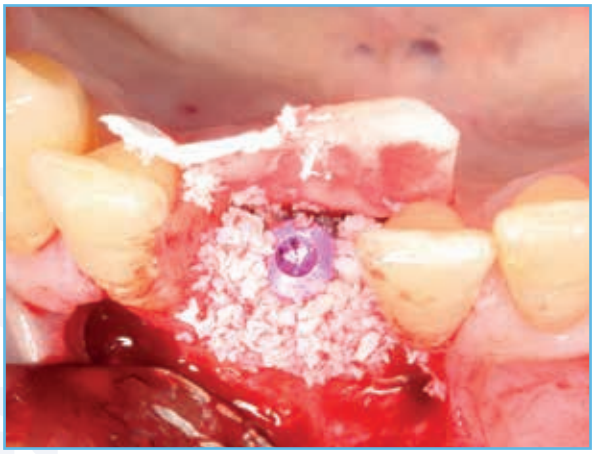

5 Implant posé et espaces comblés avec des particules spongieuses allogéniques Puros.

6 Recouvrement avec une membrane CopiOs Pericardium.

Suivi à 4 ans

7 Tissu mou, 4 mois post-opératoire.

8 Nouvelle intervention 4 mois post-opératoire.

9 Radiographie prise 4 mois après pose d'implant.

10 Restauration prothétique définitive.

11 Radiographie prise 8 mois après pose d'implant.

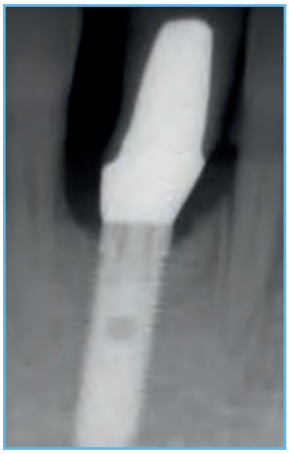

12 Radiographie prise 12 mois après pose d'implant.

13 Radiographie prise 24 mois après pose d'implant.

14 Radiographie prise 48 mois après pose d'implant, conditions osseuses stables.

Photographies cliniques reproduites avec l'aimable autorisation du Dr O. Richter. Les résultats individuels sont susceptibles de varier.

Cas 6

Augmentation latérale avant implantation, site [16] avec substitut osseux xénogénique, analyse histomorphométrique

Praticien
PD Dr K. Fischer
Université de Witten/ Herdecke (Allemagne)

Matériau
- Particules spongieuses CopiOs pour xénogreffe 0,25–1 mm, 2 cm^3
- Membrane CopiOs Pericardium 20 x 30 mm

1 Situation initiale montrant une déhiscence horizontale, vue occlusale.

2 Situation initiale montrant une déhiscence verticale, vue latérale.

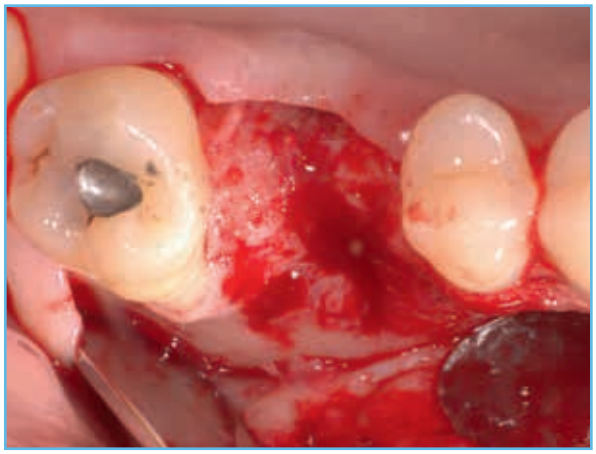

3 Défaut osseux après soulevé de lambeau.

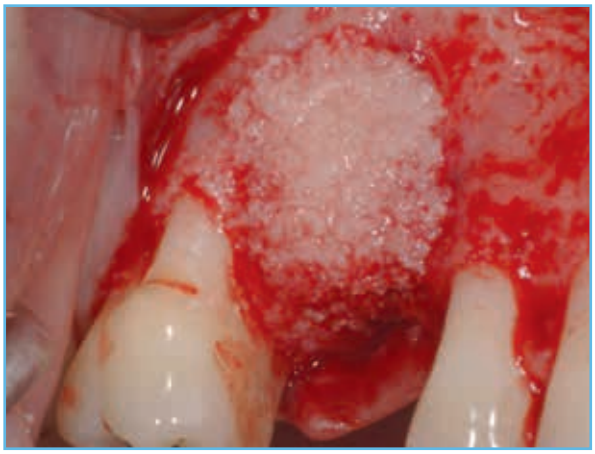

4 Augmentation avec particules spongieuses CopiOs pour xénogreffe, vue latérale.

5 Particules spongieuses CopiOs pour xénogreffe en place, vue occlusale.

6 Recouvrement avec une membrane CopiOs Pericardium.

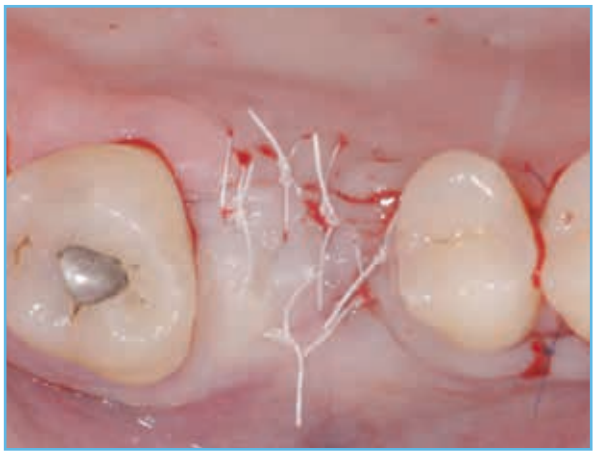

7 Fermeture de la plaie.

8 Situation du tissu mou et du contour 6 mois post-opératoire.

9 Situation osseuse après nouvelle intervention 6 mois post-opératoire. Os visuellement vital avec matériau de greffe bien intégré.

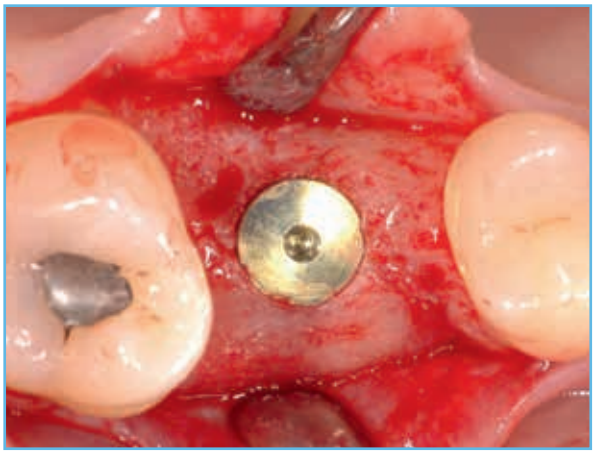

10 Implant en place.

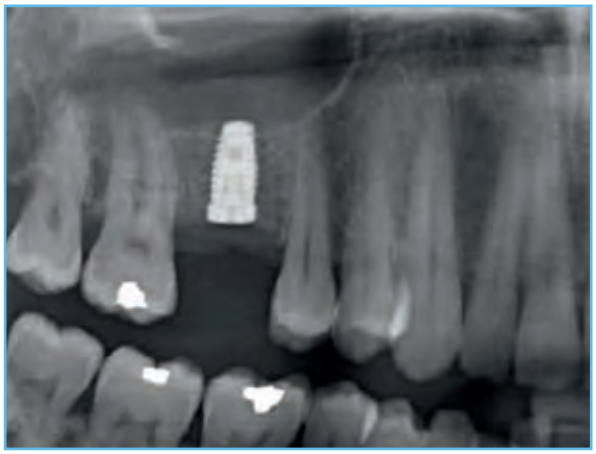

11 Radiographie prise après pose d'implant.

Photographies cliniques reproduites avec l'aimable autorisation du Dr K. Fischer. Les résultats individuels sont susceptibles de varier.

Cas 6

Augmentation latérale avant implantation, site [16] avec substitut osseux xénogénique, analyse histomorphométrique

Praticien
PD Dr K. Fischer
Université de Witten/ Herdecke (Allemagne)

Matériau
- Particules spongieuses CopiOs pour xénogreffe 0,25–1 mm, 2 cm^3
- Membrane CopiOs Pericardium 20 x 30 mm

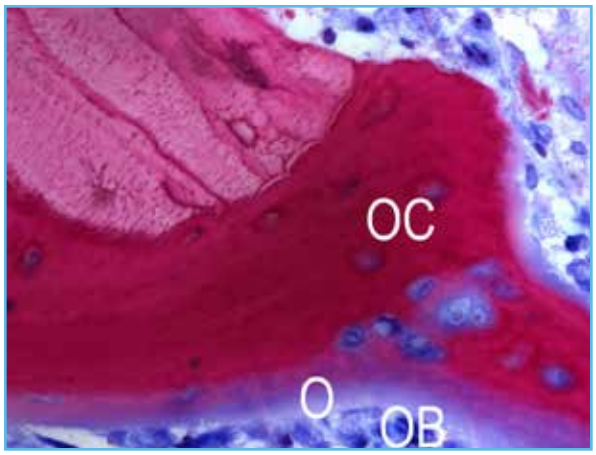

COUPE TRANSVERSALE HISTOLOGIQUE

(coupe fine non décalcifiée), 400 fois : période de cicatrisation de 6 mois ; les ostéoblastes (OB, bleu) produisent des ostéoïdes (O, bordure violette) et ostéocytes (OC) enfermés dans l'os nouveau (violet) ; particules spongieuses CopiOs pour xénogreffe résiduelles (CO, violet rougeâtre).

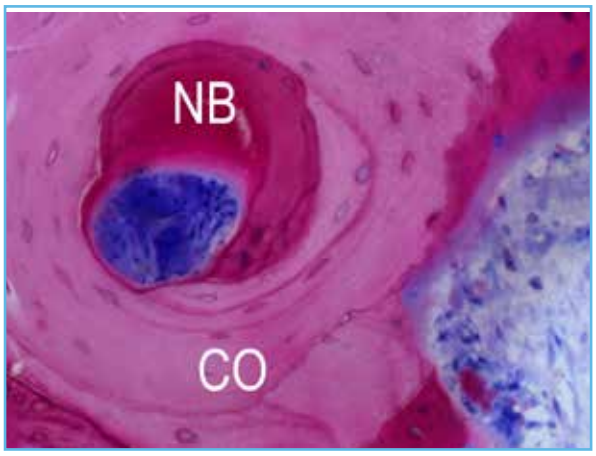

COUPE TRANSVERSALE HISTOLOGIQUE

(coupe fine non décalcifiée), 200 fois : temps de cicatrisation 6 mois ; formation d'ostéone nouveau à l'intérieur des particules spongieuses CopiOs pour xénogreffe (CO) et formation d'os nouveau (NB).

REMARQUE :

Analyse histologique réalisée par le Dr H. Nagursky, Université de Fribourg.

Cas 7

Augmentation latérale avant implantation, site [34-37] avec substitut osseux xénogénique

Praticien
Prof. S. Fickl,
Université de Würzburg (Allemagne)

Matériau
- Particules spongieuses CopiOs pour xénogreffe 0,25–1 mm, 2 cm^3
- Membrane d-PTFE Cytoplast Ti-250, 25 x 30 mm

1 Situation initiale, crête étroite mandibule gauche, vue occlusale.

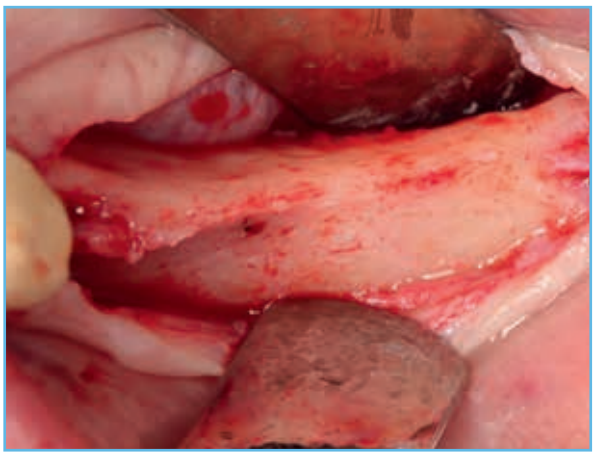

2 Crête étroite.

3 Os cortical perforé pour provoquer un saignement.

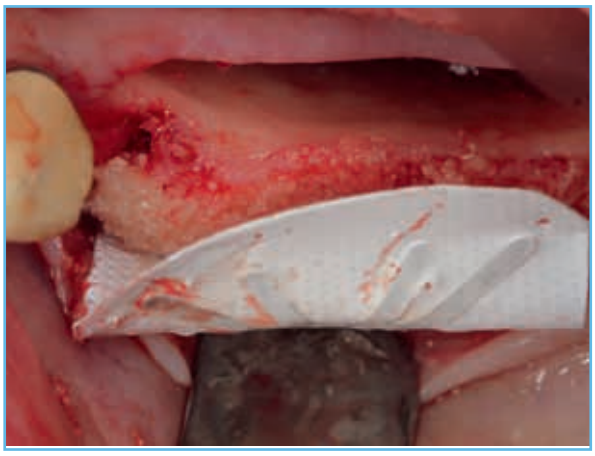

4 Augmentation avec particules spongieuses CopiOs pour xénogreffe et stabilisation avec une membrane d-PTFE.

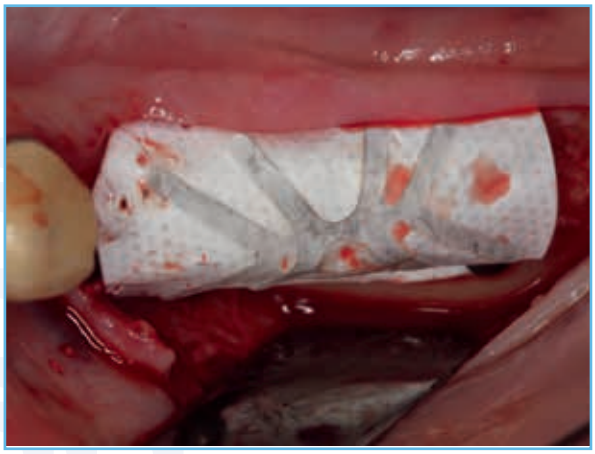

5 Membrane d-PTFE renforcée au titane en place.

6 Fermeture de la plaie.

7 Tissu mou, 5 mois post-opératoire.

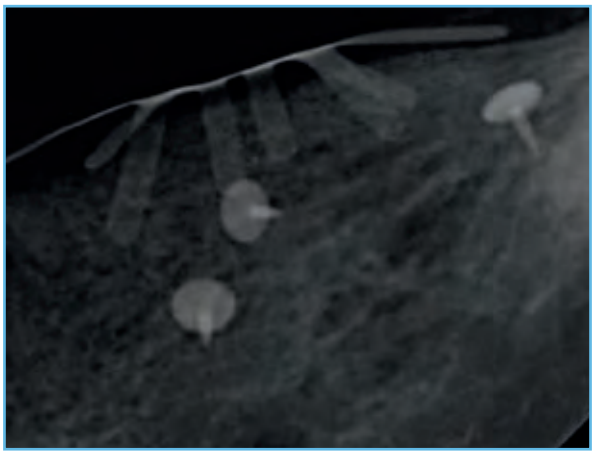

8 5 mois post-opératoire.

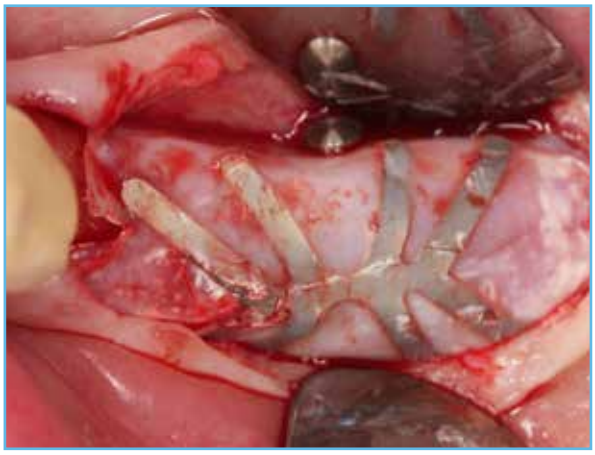

9 Nouvelle intervention 5 mois post-opératoire.

10 Situation osseuse après nouvelle intervention 5 mois post-opératoire. Os visuellement vital avec matériau de greffe bien intégré.

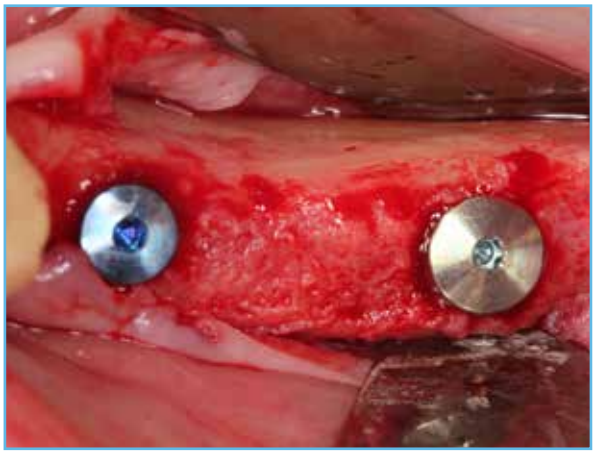

11 Implants en place.



12 Radiographie prise après pose d'implant.

Photographies cliniques reproduites avec l'aimable autorisation du Dr S. Fickl. Les résultats individuels sont susceptibles de varier.

Revue de littérature

Essai clinique randomisé prospectif

Augmentation de déhiscences vestibulaires sur surfaces d'implant avec particules allogéniques
Effet de recouvrement à l'aide d'une membrane CopiOs Pericardium

Fu JH et al. A randomized clinical trial evaluating the efficacy of the sandwich bone augmentation technique in increasing buccal bone thickness during implant placement surgery: I. Clinical and radiographic parameters. Clin Oral Implants Res (2014) 25:458-67.

Protocole de l'étude

Des patients (n=26) présentant un défaut maxillaire antérieur ont reçu des implants (TSV® avec col usiné). Tous les implants ont été insérés principalement stables (≥ 35 Ncm). En raison de l'os manquant au niveau de la table osseuse vestibulaire, les filetages d'implants n'étaient pas entièrement recouverts d'os. Ces déhiscences ont été greffées en utilisant une quantité définie de particules allogéniques Puros 0,25–1 mm, puis recouvertes avec une membrane CopiOs Pericardium (groupe test, n=13) et fermées, ou fermées sans membrane (groupe de contrôle, n=13). Après une nouvelle intervention 6 mois plus tard, le pourcentage de comblement de défaut et l'épaisseur des tables vestibulaires ont été déterminés.

Résultats

La greffe avec des particules allogéniques Puros en combinaison avec une membrane CopiOs Pericardium (groupe test) a permis d'obtenir une augmentation significative de l'épaisseur de la table osseuse vestibulaire par rapport au groupe de contrôle sans membrane. Le comblement de défaut était de 90,6 % dans le groupe test et de 75,7 % dans le groupe de contrôle.

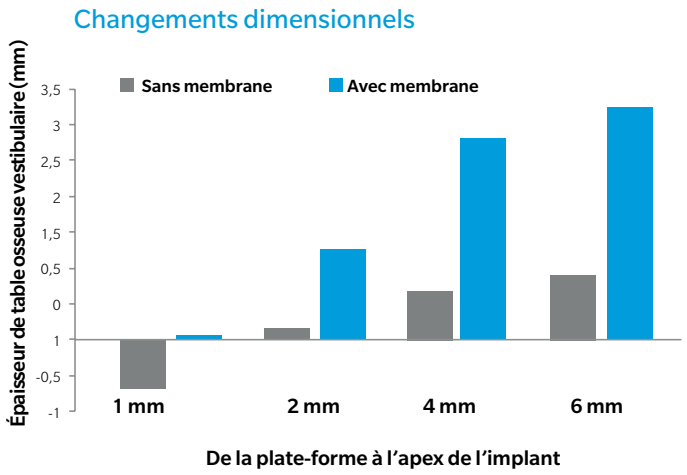

Conclusion

L'utilisation d'une membrane CopiOs Pericardium réduit la résorption de la table osseuse vestibulaire par rapport aux défauts greffés sans membrane.

Série de cas

Augmentation latérale avec particules allogéniques Puros : histologie et histomorphométrie

Solakoglu Ö. Präimplantologische laterale Kieferkammaugmentation mit allogenem Knochenersatzmaterial: A case series with histological and histomorphometric documentation. Zeitschrift für Zahnärztliche Implantologie (2012) 27:24-32.

Protocole de l'étude

Dans la série de cas (n=5), des défauts osseux latéraux ont été greffés avec des particules spongieuses allogéniques Puros et recouverts avec une membrane CopiOs Pericardium. Après une période de cicatrisation de quatre, six ou douze mois, des biopsies ont été prélevées sur le site de greffe avant la pose de l'implant et une analyse histologique et histomorphométrique a été réalisée.

Résultats

Des élargissements de crête peuvent être obtenus de façon fiable par augmentation latérale avec des particules spongieuses allogéniques Puros et une membrane CopiOs Pericardium. Tous les implants ont permis d'obtenir une stabilité primaire au moment de la pose. Les résultats histomorphométriques montrent que la greffe osseuse est entièrement remodelée après une période de six et douze mois. Des ostéoclastes et des cellules ostéoblastiques actifs ont été détectés à la surface du matériau de greffe. L'os nouveau est vital, et selon la période de cicatrisation, dépourvu de matériau de greffe résiduel.

Patient	Échantillon de biopsie (Mo)	Os (%)	Tissu conjonctif (%)	Matériau de greffe résiduel (%)
1	4	3,54	34,68	61,79
2	4	27,28	65,18	7,54
3	6	45,68	47,62	0
4	12	69,00	31,00	0
5	12	94,10	5,90	0

Conclusion

Cette procédure et les matériaux décrits peuvent donner des résultats prometteurs pour une augmentation latérale de crête.

Série de cas (suite)

Étude prospective

Comblement de défaut avec particules spongieuses CopiOs pour xénogreffe comparativement à des matériaux xénogéniques

Thorwarth M et al. Evaluation of substitutes for bone: comparison of microradiographic and histological assessments. Br J Oral Max Surg (2007) 45:41-47.

Protocole de l'étude

Les défauts définis ont été créés dans le calvaria de porcs (diamètre 10 mm et profondeur 10 mm). Les défauts ont été greffés avec divers substituts osseux (Osteograf®/N-300, Dentsply ; Bio-Oss, Geistlich Pharma AG ; Algipore™, Dentsply ; Navigraft™, Tutogen Medical GmbH) ; le tissu mou a été ensuite fermé. Les groupes de contrôle étaient un groupe fictif et un groupe où le défaut a été comblé avec de l'os autogène. Deux animaux ont été sacrifiés après des périodes de cicatrisation de 1, 2, 4, 8, 12 et 26 semaines. Des coupes tissulaires du site de greffe ont été évaluées par microradiographie et l'intégration de chaque matériau a été évaluée et quantifiée. Des coupes histologiques ont été colorées avec du bleu de toluidine et quantifiées.

Résultats

Le comblement de défaut dans le groupe fictif était incomplet après 26 semaines. Le second groupe de contrôle (os autogène) présentait une régénération complète. Osteograf et Bio-Oss étaient entourées d'os nouveau formé. Après une période de cicatrisation de 26 semaines, des particules résiduelles de Bio-Oss et d'Osteograf ont été détectées. Le substitut Algipore était bien intégré et 20 % du matériau étaient encore présents au bout de 26 semaines. Les particules Navigraft (désormais particules spongieuses CopiOs pour xénogreffe) ont présenté des signes de résorption initiale après une période de cicatrisation de deux semaines. Au bout de quatre semaines, Navigraft et l'os nouveau ne pouvaient plus être différenciés par microradiographie. Après une période de cicatrisation de 26 semaines, le défaut avait subi une régénération complète (voir illustration).

Particules CopiOs pour xénogreffe

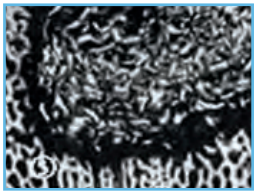

1 semaine



12 semaines



26 semaines

Xénogreffe bovine*



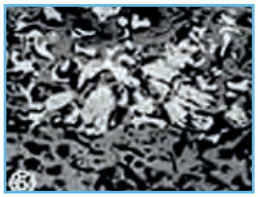



Microradiographie de défauts greffés avec particules spongieuses CopiOs pour xénogreffe (haut) et Geistlich Bio-Oss (bas) après différentes périodes de cicatrisation. Notez l'intégration et le comblement de défaut complets après 26 semaines dans le groupe CopiOs. Dans le groupe Bio-Oss, une régénération osseuse incomplète peut être observée au niveau crânien et central.

Conclusion

Les particules spongieuses CopiOs pour xénogreffe sont largement transformées en os vital en 26 semaines, donnant lieu à une régénération complète des défauts.

* Bio-Oss de Geistlich.

Bibliographie

1. Block MS, Degen M. Horizontal ridge augmentation using human mineralized particulate bone: Preliminary results. J Oral Maxillofac Surg (2004) 62:67-72.
2. Minichetti JC, D'amore JC, Hong AY. Three-year analysis of Tapered Screw-Vent implants placed into extraction sockets grafted with mineralized bone allograft. J Oral Implantol (2005) 31:283-93.
3. Block MS. Horizontal ridge augmentation using particulate bone. Atlas Oral Maxillofac Surg Clin North Am (2006) 14:27-38.
4. Plöger M, Schau I. Rekonstruktion von Kieferkammdefekten mittels allogener Spongiosa. Implantologie Zeitung (2006) 10:16-18.
5. Park SH, Wang HL. Management of localized buccal dehiscence defect with allografts and acellular dermal matrix. Int J Periodont Rest Dent (2006) 26:589-95.
6. Schau I, Plöger M. Sofortimplantation und laterale Augmentation mit humanem Knochenersatzmaterial. Dentale Implantologie & Parodontologie (2006) 10:174-179.
7. Steigmann M. Barrieremembran zur Augmentation horizontaler Alveolarkammdefekte. Zahnarzt & Praxis (2007) 10:476-479.
8. Park SH, Lee KW, Oh TJ, Misch CE, Shotwell J, Wang HL. Effect of absorbable membranes on sandwich bone augmentation. Clin Oral Implants Res (2008) 19:32-41.
9. Le BT, Woo I. Alveolar cleft repair in adults using guided bone regeneration with mineralized allograft for dental implant site development: a report of 2 cases. J Oral Maxillofac Surg (2009) 67:1716-1722.
10. Lee A, Brown D, Wang HL. Sandwich bone augmentation for predictable horizontal bone augmentation. Implant Dent (2009) 18:282-90.
11. Burger BW. Use of ultrasound-activated resorbable poly-d-l-lactide pins (sonicpins) and foil panels (resorb-x) for horizontal bone augmentation of the maxillary and mandibular alveolar ridges. J Oral Maxillofac Surg (2010) 68:1656-1661.
12. Le B, Rohrer MD, Prassad HS. Screw "Tent-Pole" grafting technique for reconstruction of large vertical alveolar ridge defects using human mineralized allograft for implant site preparation. J Oral Maxillofac Surg (2010) 68:428-435.
13. Tolstunov L, Chi J. Alveolar ridge augmentation: comparison of two socket graft materials in implant cases. Compendium Of Continuing Education In Dentistry (2011) 32:E16-E124.
14. Fu JH, Wang HL. Horizontal bone augmentation: the decision tree. Int J Periodontics Restorative Dent (2011) 31:429-36.
15. Solakoglu Ö. Präimplantologische laterale Kieferkammaugmentation mit allogenem Knochenersatzmaterial: Eine Fallserie mit histologischer und histomorphometrischer Dokumentation. Z Zahnärztl Impl (2012) 27:24-32.
16. Steigmann M, Salama M, Wang H-L. Periosteal pocket flap for horizontal bone regeneration: a case series. Int J Periodont Rest Dent.(2012) 32:311-320.
17. Fu J-H, Wang H-L. The sandwich bone augmentation technique. Clinical Advances in Periodontics (2012) 2:172-177.
18. Sterio TW, Katancik JA, Blanchard SB, Xenoudi P, Mealey BL. A prospective, multicenter study of bovine pericardium membrane with Allograft Cancellous Particles for localized alveolar ridge augmentation. Int J Perio Rest Dent (2013) 33:499-507.
19. Richter O. Tatort ästhetische Zone. teamwork (2013) 1:76-81.
20. Ronda M, Rebaudi A, Torelli L, Stacchi C. Expanded vs. dense polytetrafluoroethylene membranes in vertical ridge augmentation around dental implants: a prospective randomized controlled clinical trial. Clin Oral Implants Res (2014) 25:859-66.
21. Fu JH, Oh TJ, Benavides E, Rudek I, Wang HL. A randomized clinical trial evaluating the efficacy of the sandwich bone augmentation technique in increasing buccal bone thickness during implant placement surgery: I. Clinical and radiographic parameters. Clin Oral Implants Res (2014) 25:458-67.
22. Spinato S, Galindo-Moreno P, Zaffe D, Bernardello F, Soardi CM. Is socket healing conditioned by buccal plate thickness? A clinical and histologic study 4 months after mineralized human bone allografting. Clin Oral Implants Res (2014) 25:e120-6.

Cas 1

Soulevé de sinus avec os allogénique, site [15-17]

Praticien
Dr O. Richter
Hambourg (Allemagne)

Matériau
- Particules spongieuses allogéniques Puros 0,25–1 mm, 2 cm³
- Membrane CopiOs Pericardium 15 x 20 mm

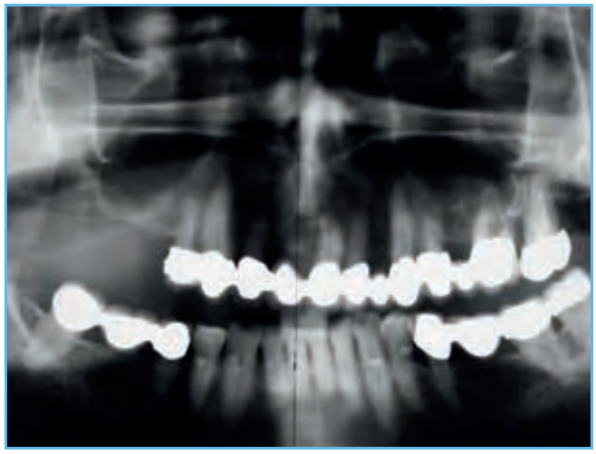

1 Radiographie de la situation initiale montrant un plancher sinusien fin, maxillaire droit.

2 Paroi sinusienne latérale après décollement de lambeau de pleine épaisseur.

3 Soulevé de sinus avec particules spongieuses allogéniques Puros.

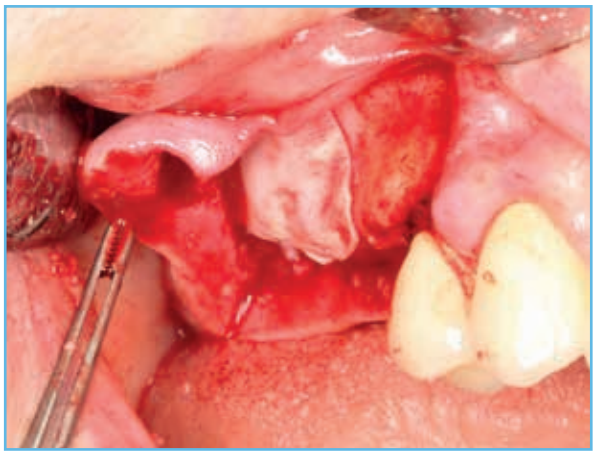

4 Membrane CopiOs Pericardium drapée sur la fenêtre latérale.

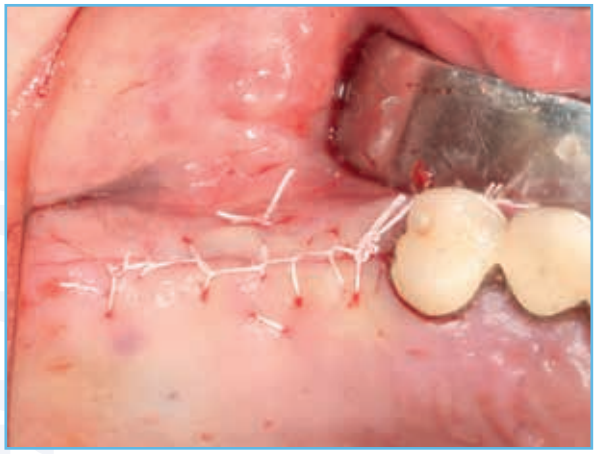

5 Fermeture de la plaie.

6 Radiographie post-opératoire.

Photographies cliniques reproduites avec l'aimable autorisation du Dr O. Richter. Les résultats individuels sont susceptibles de varier.

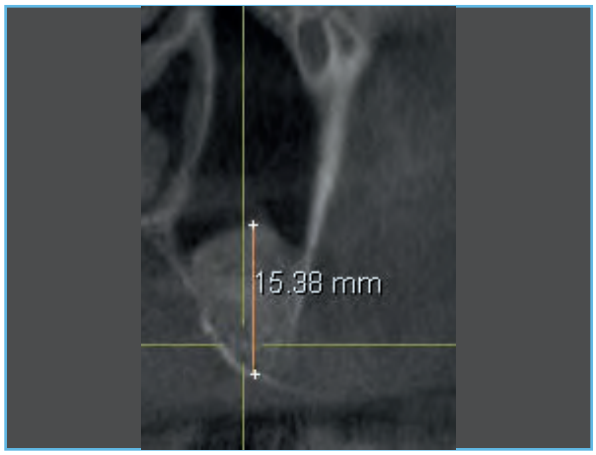

7 Scanner CBCT réalisé 4 mois après l'intervention. Coupe transversale sagittale, gauche palatin, droite vestibulaire.

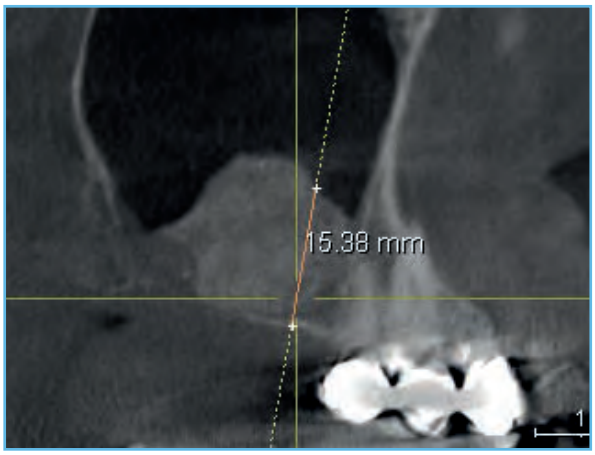

8 Scanner CBCT réalisé 4 mois après l'intervention.

Cas 2

Analyse histologique et histomorphométrique après soulevé de sinus avec greffe osseuse allogénique, site [25-26]

Praticien
Dr F. Conradi
Brème (Allemagne)

Matériau
- Particules spongieuses allogéniques Puros 1–2 mm, 2 cm³
- Membrane CopiOs Pericardium 20 x 30 mm

1 Radiographie de la situation initiale, montrant un plancher sinusien fin, maxillaire gauche.

2 Approche latérale utilisée pour soulever la membrane de Schneider.

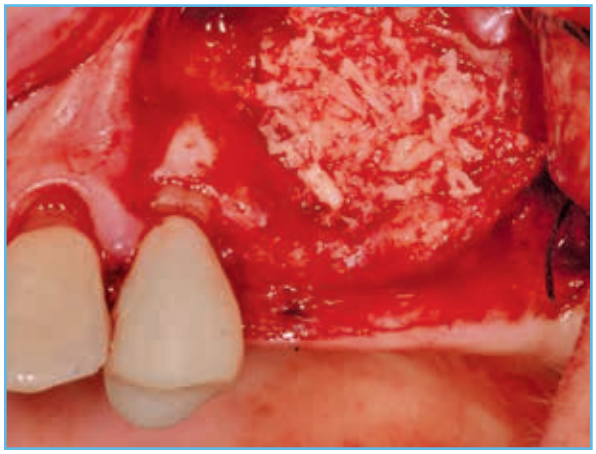

3 Particules spongieuses allogéniques Puros en place.

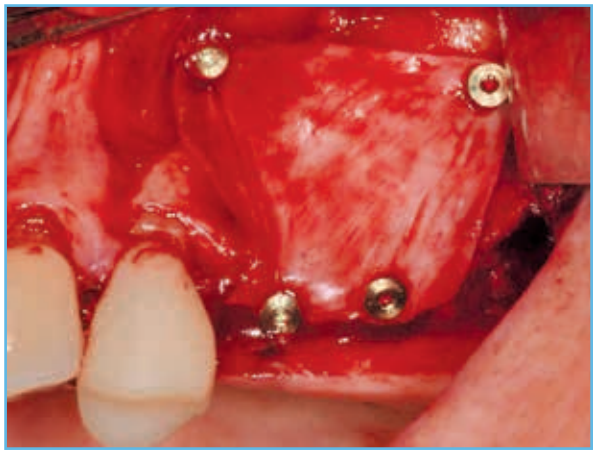

4 Membrane CopiOs Pericardium fixée avec des pins.

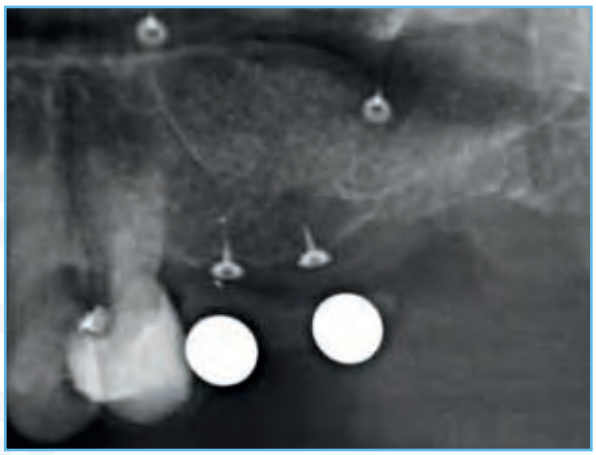

5 Radiographie post-opératoire.

6 Radiographie 5 mois après l'intervention avec guide chirurgical.

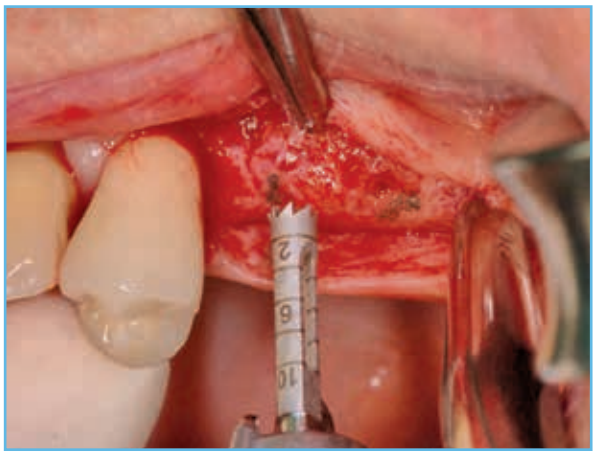

7 Nouvelle intervention 5 mois post-opératoire, prélèvement de biopsie.

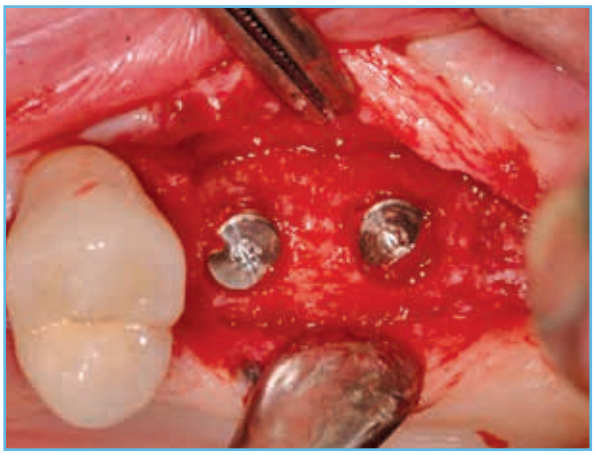

8 Implants posés dans les sites greffés.

9 Radiographie après pose.

10 Radiographie prise après restauration prothétique.

Photographies cliniques reproduites avec l'aimable autorisation du Dr F. Conradi. Les résultats individuels sont susceptibles de varier.

Cas 2

Analyse histologique et histomorphométrique après soulevé de sinus avec greffe osseuse allogénique, site [25-26]

Praticien
Dr F. Conradi
Brème (Allemagne)

Matériau
- Particules spongieuses allogéniques Puros 1–2 mm, 2 cm³
- Membrane CopiOs Pericardium 20 x 30 mm

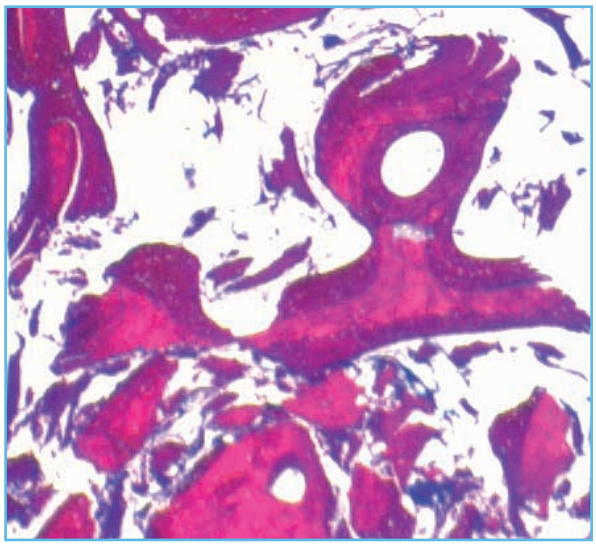

11 Coupe transversale histologique (coupe fine non décalcifiée) 50 fois : période de cicatrisation de 5 mois. La production d'os vital nouveau formé (mauve) et les résidus de particules Puros (violet rougeâtre) sont clairement visibles.

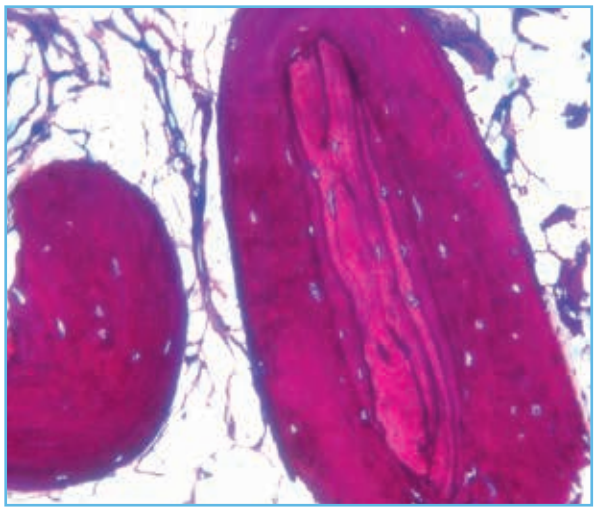

12 Coupe transversale histologique (coupe fine non décalcifiée) 200 fois : période de cicatrisation de 5 mois. De l'os nouveau formé (mauve) entoure les particules spongieuses Puros (violet rougeâtre).

Analyse histomorphométrique de la biopsie

Nouvelle formation osseuse [%]	Tissu conjonctif/ moelle osseuse [%]	Matériau de greffe résiduel [%]
34,42	62,10	3,48

Analyse histologique et histomorphométrique réalisée par M. Hasper, HIK Hannover.

Cas 3

Analyse histologique après soulevé de sinus avec substitut osseux xénogénique, site [26-27]

Praticien
Dr O. Richter
Hambourg (Allemagne)

Matériau
- Particules spongieuses CopiOs pour xénogreffe 1–2 mm, 2 cm^3
- Membrane CopiOs Pericardium 20 x 30 mm

1 Radiographie de membrane sinusienne sévèrement ossifiée et absence de crête.

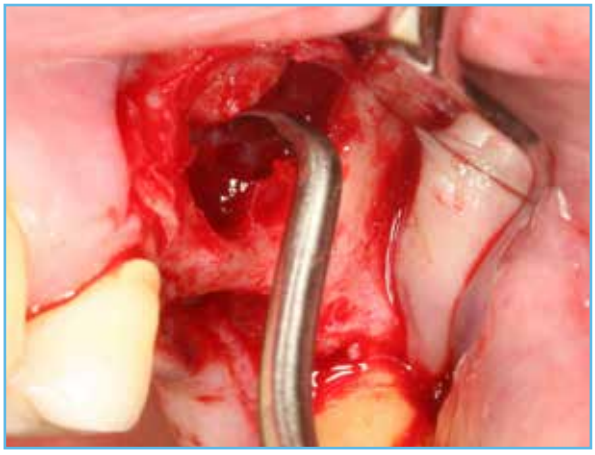

2 Fenêtre créée pour approche latérale de l'élévation de sinus.

3 Particules spongieuses CopiOs pour xénogreffe réhydratées.

4 Particules spongieuses CopiOs pour xénogreffe en place.

5 Radiographie post-opératoire.

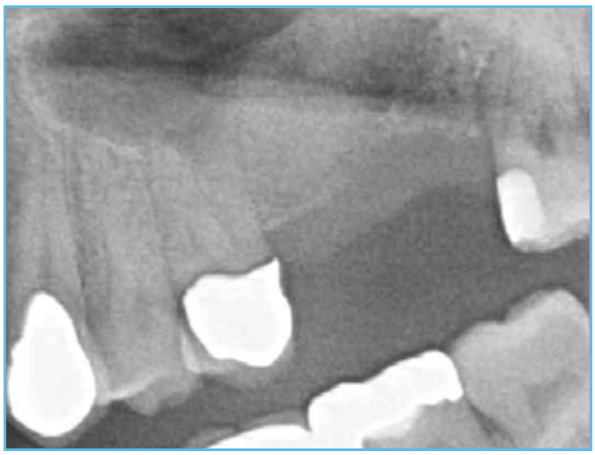

6 Radiographie 4 mois après l'intervention, cicatrisation avec bonne stabilité de volume.

7 Nouvelle intervention 4 mois après l'intervention, apport adéquat d'os bucco/oral.

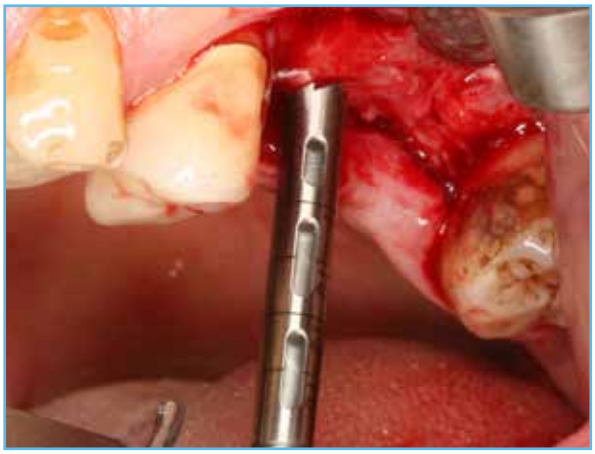

8 Biopsie prise au moment de la nouvelle intervention.

9 Implant TSVT 4,1 x 10 mm.

10 Implants TSVT en place.

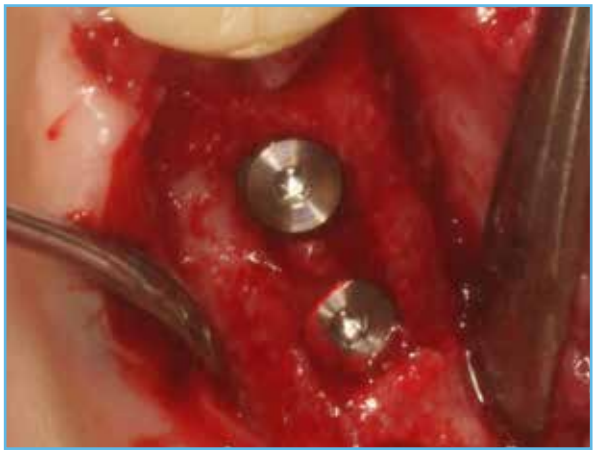

11 Implants en place, vue occlusale.

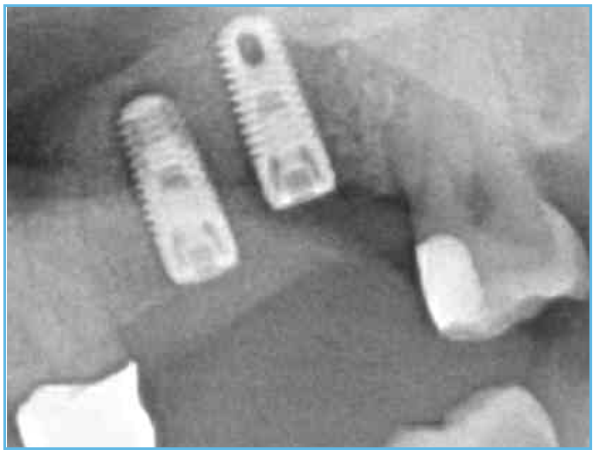

12 Radiographie après pose.

Photographies cliniques reproduites avec l'aimable autorisation du Dr O. Richter. Les résultats individuels sont susceptibles de varier.

Cas 3

Analyse histologique après soulevé de sinus avec substitut osseux xénogénique, site [26-27]

Praticien
Dr O. Richter
Hambourg (Allemagne)

Matériau
- Particules spongieuses CopiOs pour xénogreffe 1–2 mm, 2 cm³
- Membrane CopiOs Pericardium 20 x 30 mm

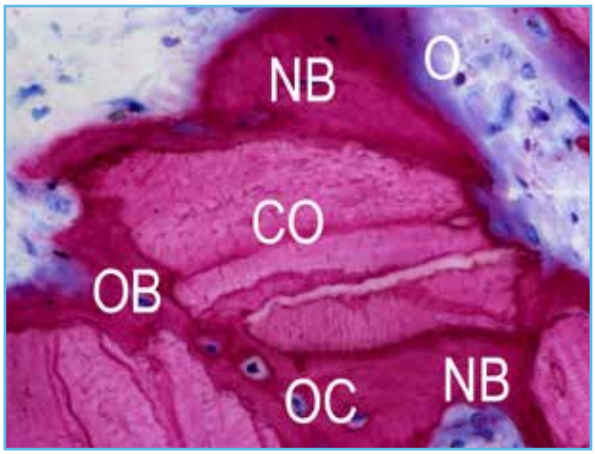

Coupe transversale histologique

(coupe fine non décalcifiée), 400 fois : période de cicatrisation de 4 mois ; les ostéoblastes (OB, bleu) produisent des ostéoïdes (O, bordure violette) ; os nouveau formé (NB, mauve) et ostéocytes (OC) enfermés dans l'os nouveau ; particules spongieuses CopiOs pour xénogreffe résiduelles (CO, violet rougeâtre).

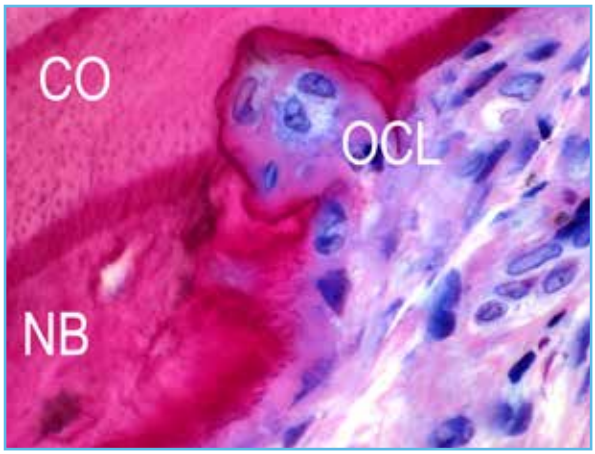

Coupe transversale histologique

(coupe fine non décalcifiée), 630 fois : période de cicatrisation de 4 mois ; la production d'os vital nouveau formé (NB, mauve) et les particules spongieuses CopiOs pour xénogreffe résiduelles (CO, violet rougeâtre) et les ostéoclastes (OCL) sont clairement visibles.

REMARQUE :

Analyse histologique réalisée par le Dr H. Nagursky, Université de Fribourg.

Revue de littérature

Étude prospective

Augmentation de sinus maxillaire avec particules spongieuses allogéniques Puros, Bio-Oss, BoneCeramic et os autologue

Schmitt CM et al. Histological results after maxillary sinus augmentation with Straumann® BoneCeramic, Bio-Oss, Puros and autologous bone. A randomized controlled clinical trial. Clin Oral Implants Res (2013) 24:576-585.

Protocole de l'étude

Des patients (n=30) ayant une hauteur d'os résiduel ≤ 4 mm dans le maxillaire postérieur ont été répartis dans quatre groupes et des augmentations de plancher sinusien maxillaire ont été réalisées. Les augmentations ont été réalisées avec : (I) os autologue (intra-buccal) ; (II) particules spongieuses allogéniques Puros 0,25–1 mm ; (III) Straumann BoneCeramic 0,1–0,5 mm et (IV) Geistlich Bio-Oss 0,25–1 mm. Lors d'une nouvelle intervention au terme d'une période de cicatrisation de 5 mois, un total de 53 biopsies ont été prélevées et 94 implants insérés. La composition des biopsies a été soumise à une analyse histologique et histomorphométrique.

Résultats

Le volume d'os vital nouveau formé dans le groupe d'allogreffe Puros est supérieur à celui des groupes BoneCeramic et Bio-Oss. Dans le groupe d'allogreffe Puros, après une période de cicatrisation de 5 mois, aucune particule Puros résiduelle n'a pu être quantifiée/détectée. Le pourcentage de particules résiduelles non vitales dans le groupe BoneCeramic était de 15,82 % et de 21,36 % dans le groupe Bio-Oss.

Histomorphométrie après 5 mois

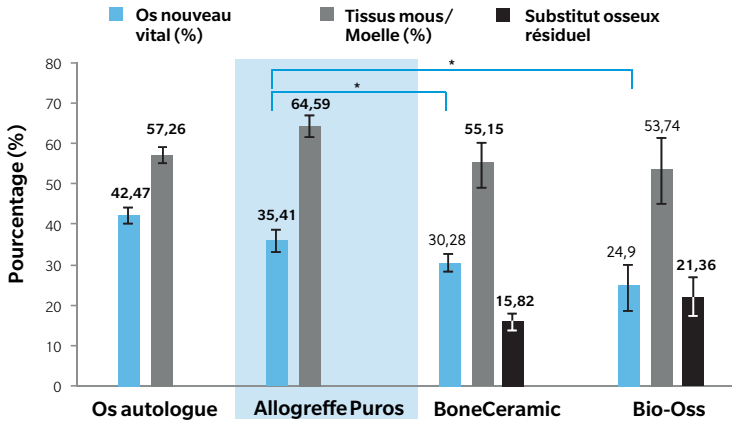

Conclusion

Les particules spongieuses allogéniques Puros se sont largement converties en os vital en 5 mois. La pose d'implants primaires stables peut être réalisée.

Étude prospective

Augmentation de sinus maxillaire avec particules allogéniques Puros et Bio-Oss

Froum SJ et al. Comparison of mineralized cancellous bone allograft (Puros) and anorganic bovine bone matrix (Bio-Oss) for sinus augmentation: histomorphometry at 26 to 32 weeks after grafting. Int J Periodont Rest (2006) 26:543-551.

Protocole de l'étude

Des patients (n=13) ayant une hauteur d'os résiduel ≤ 5 mm dans le maxillaire postérieur ont été répartis dans deux groupes et des augmentations bilatérales de plancher sinusien maxillaire ont été réalisées. Les augmentations ont été réalisées avec un modèle sur bouche divisée avec : (I) particules spongieuses allogéniques Puros 50:50 (0,25–1 : 1–2 mm) ; (II) Bio-Oss 50:50 (0,25–1 : 1 à 2 mm). Lors de la nouvelle intervention (après une période de cicatrisation de 6 à 7 mois), un total de 20 biopsies ont été prélevées et une analyse histologique et histomorphométrique a été réalisée.

Résultats

Le volume d'os vital nouveau formé dans le groupe d'allogreffe Puros est supérieur à celui du groupe Bio-Oss. La proportion de particules résiduelles non vitales était nettement plus faible dans le groupe d'allogreffe Puros que dans le groupe Bio-Oss.

Conclusion

Histomorphométrie après 6-7 mois de cicatrisation

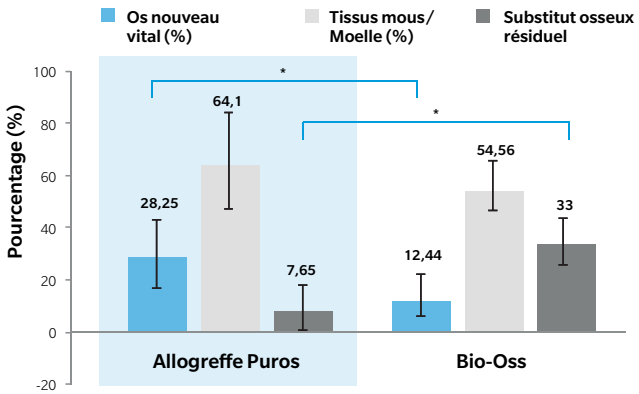

Les particules spongieuses allogéniques Puros constituent une alternative appropriée à l'os autologue ou au substitut d'os bovin pour une augmentation du plancher sinusien maxillaire. La formation d'os nouveau est nettement plus élevée qu'avec Bio-Oss.

Bibliographie

1. Tadic D, Beckmann F, Donath T, Epple M. Comparison of different methods for the preparation of porous bone substitution materials and structural investigations by synchrotron µ-computer tomography. Materialwiss. Werkstofftech. (2004) 35:240-244.
2. Thorwarth M, Schlegel KA, Srour S, Wiltfang J. Knöcherne Reparation ossärer Defekte - Einsatz partikulärer homologer und boviner Knochenersatzmaterialien - erste tierexperimentelle Ergebnisse. ZWR (2004) 113:427-436.
3. Tadic D, Epple M. A thorough physicochemical characterisation of 14 calcium phosphate-based bone substitution materials in comparison to natural bone. Biomaterials (2004) 25:987-94.
4. Froum SJ, Tarnow DP, Wallace SS, Jalbout Z, Cho SC, Rohrer MD, Prasad HS. The use of a mineralized allograft for sinus augmentation: an interim histological case report from a prospective clinical study. Compend Contin Educ Dent (2005) 26:259-265.
5. Noumbissi SS, Lozada JL, Boyne PJ, Rohrer MD, Clem D, Kim JS, Prasad H. Clinical, histologic, and histomorphometric evaluation of mineralized solvent-dehydrated bone allograf (Puros) in human maxillary sinus grafts. J Oral Implantol (2005) 31:171-9.
6. Schau I, Plöger M. Externer Sinuslift step-by-step:die laterale Window-Technik. Dentale Implantologie & Parodontologie (2005) 9:548-555.
7. Shin HI, Sohn DS. A method of sealing perforated sinus membrane and histologic finding of bone substitutes: a case report. Implant Dent. (2005) 14:328-33.
8. Froum SJ, Wallace SS, Elian N, Cho SC, Tarnow DP. Comparison of mineralized cancellous bone allograft (Puros) and anorganic bovine bone matrix (Bio-Oss) for sinus augmentation: histomorphometry at 26 to 32 weeks after grafting. Int J Periodont Rest Dent (2006) 26:543-51.
9. Gapski R, Neiva R, Oh TJ, Wang HL. Histologic analyses of human mineralized bone grafting material in sinus elevation procedures: a case series. Int. J Periodont. Rest. Dent. (2006) 26:59-69.
10. Whitesides LM, Radwan A, Sharawy M. Sinus floor augmentation using a composite graft of bone morphogenic protein-2 and allogenic cancellous bone (puros): case report. J Oral Implantol. (2006) 32:259-264.
11. Kneser U, Stangenberg L, Ohnolz J, Buettner O, Stern-Straeter J, Möbest D, Horch RE, Stark GB, Schaefer DJ. Evaluation of processed bovine cancellous bone matrix seeded with syngenic osteoblasts in a critical size calvarial defect rat model. J Cell MolnMed (2006) 10:695-707.
12. Aghaloo TL, Moy PK. Which hard tissue augmentation techniques are the most successful in furnishing bony support for implant placement? Int J Oral Maxillofac Implants (2007) 22 Suppl:49-70.
13. Thorwarth M, Wehrhan F, Srour S, Schultze-Mosgau S, Felszeghy E, Bader RD, Schlegel KA. Evaluation of substitutes for bone: comparison of microradiographic and histological assessments. Br J Oral Maxillofac Surg (2007) 45:41-7.
14. Baumgarten S. Allograft-Sinuslift mit XIVE-S plus Implantat. Implant/Direkt (2008) 3:6-9.
15. Minichetti JC, D'amore JC, Hong AY. Three-year analysis of tapered screw vent implants placed into maxillary sinuses grafted with mineralized bone allograft. J Oral Implantol (2008) 34:135-41.
16. Pikos MA. Maxillary sinus membrane repair: update on technique for large and complete perforations. Implant Dent. (2008) 17:24-31.
17. Meyer S, Floerkemeier T, Windhagen H. Histological osseointegration of Tutobone (R): first results in human. Arch Orthop Traum Su (2008) 128:539-544.
18. Tudor C, Srour S, Thorwarth M, Stockmann P, Neukam FW, Nkenke E, Schlegel KA, Felszeghy E. Bone regeneration in osseous defects - application of particulated human and bovine materials. Oral Surg Oral Med O (2008) 105:430-436.
19. Sohn DS, Lee JK, An KM, Shin HI. Histomorphometric Evaluation of Mineralized Cancellous Allograft in the Maxillary Sinus Augmentation: A 4 Case Report Implant Dent (2009) 18:172-181.

20. Baumgarten S. Sinus grafting with mineralized allograft and staged implant placement. Quintessence Int. (2010) 41:197-202.
21. Noumbissi SS, Kleinman AJ. A comparative clinical, histological and histomorphometric study of mineralized allograft and xenograft materials in the treatment of atrophic maxillary sinuses. Journal of Implant and Advanced Clinical Dentistry (2010) 2:47-60.
22. Zimmer Dental. Der Sinuslift: Risiken und Möglichkeiten eines etablierten Routineeingriffs. ZWR (2010) 119:450,450.
23. Annibali S, Cristalli MP, La Monaca G, Bignozzi I, Scarano A, Corrado R, Lo Muzio L. Human maxillary sinuses augmented with mineralized, solvent-dehydrated bone allograft: a longitudinal case series. Implant Dent (2011) 20:445-54.
24. Soardi CM, Spinato S, Zaffe D, Wang HL. Atrophic maxillary floor augmentation by mineralized human bone allograft in sinuses of different size: an histologic and histomorphometric analysis. Clin Oral Implants Res (2011) 22:560-6.
25. Bernardello F, Righi D, Cosci F, Bozzoli P, Soardi Carlo M, Spinato S. Crestal sinus lift with sequential drills and simultaneous implant placement in sites with <5 mm of native bone: a multicenter retrospective study. Implant Dent (2011) 20:439-444 10.1097/ID.0b013e3182342052.
26. Soardi CM, Wang H-L. New crestal approach for lifting sinus in the extremely atrophic upper maxillae. Clinical Advances in Periodontics (2012) 2:179-185.
27. Ayobian-Markazi N, Fourootan T, Kharazifar MJ. Comparison of cell viability and morphology of a human osteoblast-like cell line (SaOS-2) seeded on various bone substitute materials: An in vitro study. Dental research journal (2012) 9:86-92.
28. Schmitt CM, Doering H, Schmidt T, Lutz R, Neukam FW, Schlegel KA. Histological results after maxillary sinus augmentation with Straumann(R) BoneCeramic, Bio-Oss(R), Puros(R), and autologous bone. A randomized controlled clinical trial. Clin Oral Implants Res (2013) 24:576-85.
29. Berberi A, Nader N. Subantral augmentation with mineralized cortical bone allograft material: clinical, histological, and histomorphometric analyses and graft volume assessments. Implant Dent (2016) 25:353-60.
30 Soardi CM, Clozza E, Turco G, Biasotto M, Engebretson SP, Wang H-L, Zaffe D. Microradiography and microcomputed tomography comparative analysis in human bone cores harvested after maxillary sinus augmentation: a pilot study. Clin Oral Implants Res (2014) 25:1161-1168.

Cas 1

Dent [14-16]

Praticien
Dr D. Engler-Hamm
Munich (Allemagne)

Matériau
- Particules spongieuses allogéniques Puros 0,25–1 mm, 0,5 cm³*

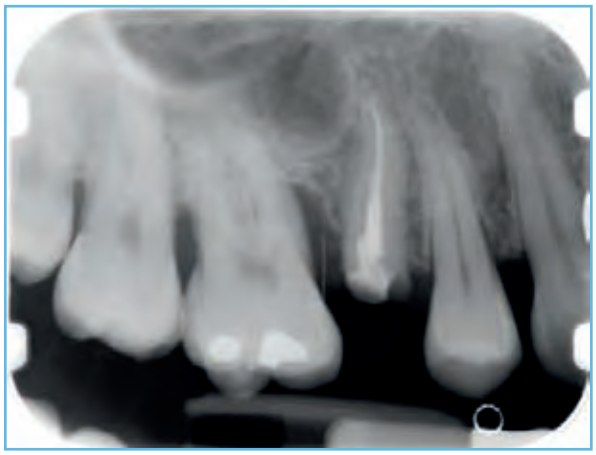

1 Défaut osseux en mésial, dent [16].

2 Défaut osseux per-opératoire, profondeur du sondage 7 mm après traitement de phase I.

3 Augmentation avec particules spongieuses allogéniques Puros.*

4 Nouvelle intervention 9 mois post-opératoire en raison d'une nécessité d'extension chirurgicale de couronne en mésial de la dent [15].

5 Vue occlusale après odontoplastie (mésiale) dent [15], ostectomie et ostéoplastie.

6 Vue latérale après extension chirurgicale de couronne.

Suivi à 5 ans

7 Radiographie prise 12 mois après la procédure régénérative.

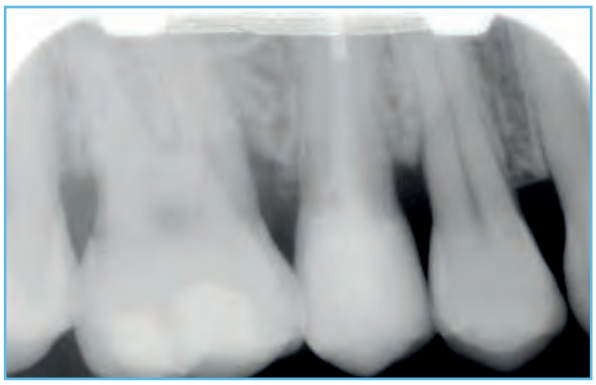

9 Radiographie périapicale prise 5 ans après la procédure régénérative.

8 Suivi à 5 ans. Vue latérale.

* en combinaison avec des protéines de matrice amélaire.
Photographies cliniques reproduites avec l'aimable autorisation du Dr D. Engler-Hamm. Les résultats individuels sont susceptibles de varier.

Test scientifique :

Analyse documentaire internationale

Série de cas :
Traitement de défauts parodontaux en utilisant des particules spongieuses allogéniques Puros

Browning ES et al. Evaluation of a mineralized cancellous bone allograft for the treatment of periodontal osseous defects: 6-month surgical reentry. Int J Periodont Rest Dent (2009) 29:41-47.

Protocole de l'étude

L'efficacité des particules spongieuses allogéniques Puros pour le traitement de défauts osseux parodontaux a été évaluée sur des patients (n=20, moyenne d'âge 55 ans) souffrant de parodontite chronique et présentant au moins un défaut intraosseux (défaut osseux radiologique ≥ 4 mm, profondeur de sondage ≥ 7 mm). Une procédure chirurgicale avec lambeau de pleine épaisseur a été suivie d'un débridement du défaut, d'un surfaçage radiculaire, de la pose d'une greffe osseuse, puis d'une fermeture de lambeau. Des mesures cliniques et chirurgicales ont été prises au début de l'étude et lors de la nouvelle intervention 6 mois plus tard.

Résultats

Après la greffe et la cicatrisation, la réduction moyenne de la profondeur de sondage était de 4,8 ± 1,3 mm. Le gain moyen d'attache clinique (CAL) était de 4,2 ± 1,5 mm. Les deux changements étaient statistiquement significatifs. Le comblement osseux était de 66,8 % ± 26,2 % et le pourcentage moyen de résolution de défaut était de 71,5 % ± 25,5 %.

Mesures cliniques après 6 mois

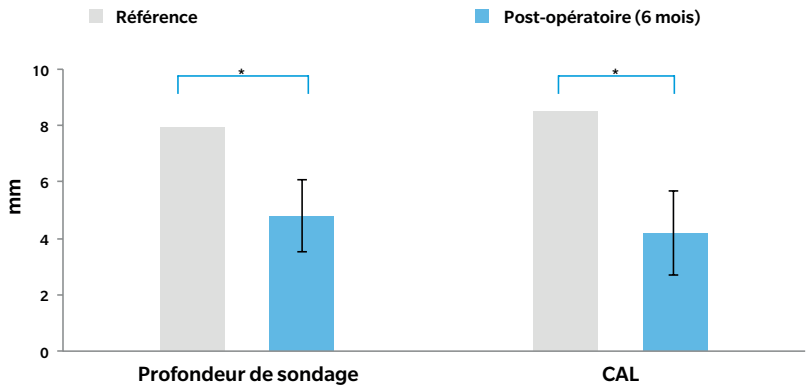

Conclusion

Les particules spongieuses allogéniques Puros constituent un matériau prometteur et efficace pour le traitement de défauts osseux chez des patients atteints de parodontite chronique.

Bibliographie

1. Yukna RA, Vastardis S, Mayer ET. Puros vs. Demineralized freeze-dried bone in human periodontal osseous defects. in IADR/AADR/CADR 83rd General Session. 2005. Baltimore.
2. Tsao YP, Neiva R, Al-Shammari K, Oh TJ, Wang HL. Effects of a mineralized human cancellous bone allograft in regeneration of mandibular Class II furcation defects. J Periodontol (2006) 77:416-25.
3. Vastardis S, Yukna RA. Evaluation of allogeneic bone graft substitute for treatment of periodontal osseous defects: 6-month clinical results. Compend Contin Educ Dent (2006) 27:38-44.
4. Wang HL, Boyapati L. "PASS" principles for predictable bone regeneration. Implant Dent (2006) 15:8-17.
5. Browning ES, Mealey BL, Mellonig JT. Evaluation of a mineralized cancellous bone allograft for the treatment of periodontal osseous defects: 6-month surgical reentry. Int J Periodont Rest Dent (2009) 29:41-47.
6. Koylass JM, Valderrama P, Mellonig JT. Histologic evaluation of an allogeneic mineralized bone matrix in the treatment of periodontal osseous defects. Int J Periodontics Restorative Dent (2012) 32:405-11.
7. Engler-Hamm D, Fickl S. Langzeiterfolg der parodontalen Regeneration. Quintessenz (2015) 66:761-767.

Cas 1

Site [14-16]

Praticien
Dr Ö. Solakoglu
Hambourg (Allemagne)

Matériau
- Particules spongieuses allogéniques Puros 0,25–1 mm, 0,5 cm³*
- Membrane CopiOs Pericardium 15 x 20 mm

1 Défaut osseux péri-implantaire au site [22] sur un implant Brånemark System® MK IV, en place depuis 12 ans.

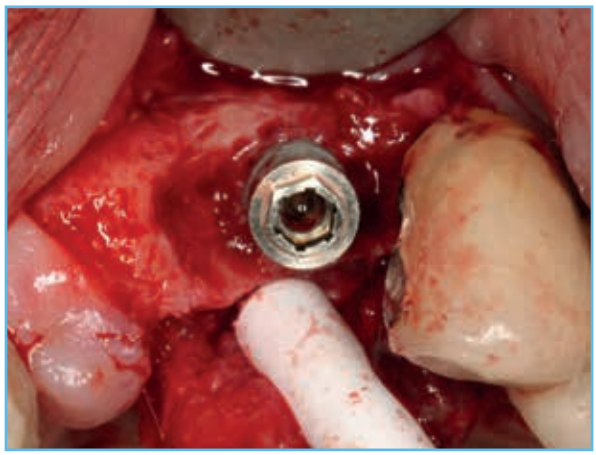

2 Défaut osseux après formation de lambeau.*

3 Augmentation avec particules spongieuses allogéniques Puros** avec recouvrement par membrane CopiOs Pericardium.

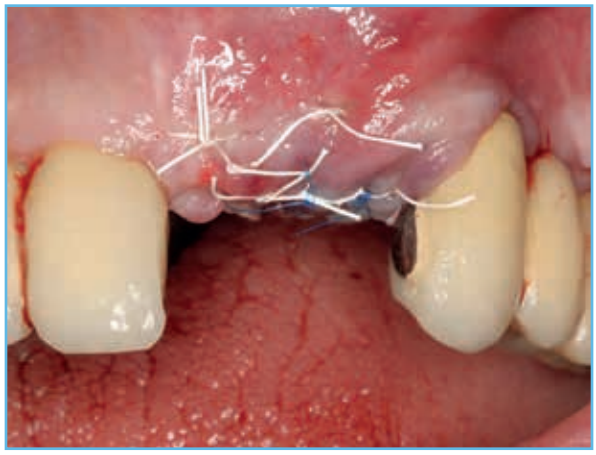

4 Fermeture de la plaie.

5 Radiographie du site [22] après traitement de péri-implantite.

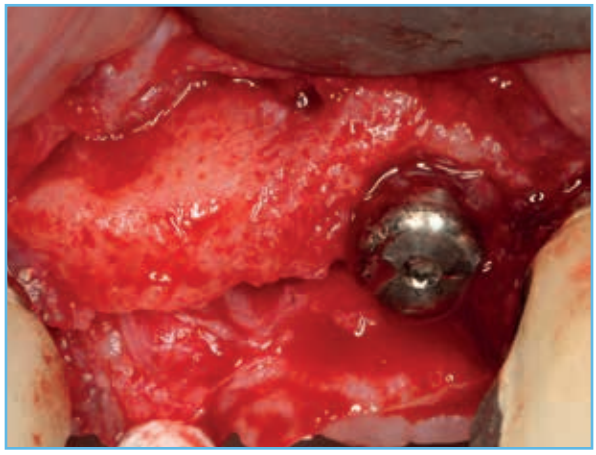

6 Nouvelle intervention 4 mois post-opératoire, os vital régénéré autour de l'implant.

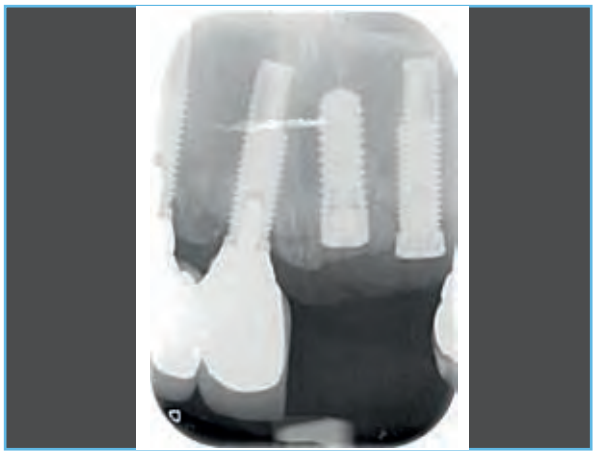

7 Radiographie post-implant du site [21].

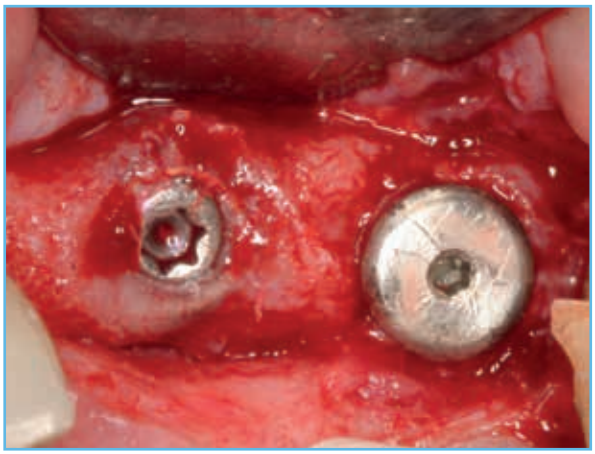

8 Nouvelle intervention, site [21], période de cicatrisation de 4 mois.

9 Restauration prothétique définitive avec couronnes PFM 9 mois post-augmentation, vue latérale.

10 Radiographie prise 9 mois post-augmentation avec prothèse.

La procédure fait l'objet d'une publication :
Solakoglu Ö. Therapie der Periimplantitis – ein Protokoll für klinischen Erfolg.
Zahnarzt & Praxis (2011) 14:306-315.

* Décontamination de la surface de l'implant : détails de la décontamination de la surface de l'implant présentés dans l'article publié.
** Particules spongieuses allogéniques Puros mélangées avec PRGF avant pose (troisième phase).

Photographies cliniques reproduites avec l'aimable autorisation du Dr Ö. Solakoglu. Les résultats individuels sont susceptibles de varier.

Bibliographie

1. Solakoglu Ö. Therapie der Periimplantitis - ein Protokoll für klinischen Erfolg. Zahnarzt & Praxis (2011) 14:306-315.
2. Froum SJ, Froum SH, Rosen PS. Successful management of peri-implantitis with a regenerative approach: a consecutive series of 51 treated implants with 3- to 7.5-Year follow-up. Int J Periodont Rest Dent (2012) 32:11-20.

Allogreffes Puros – Informations à connaître

La gamme de produits Puros ZimVie pour greffe de tissu dur permet d'obtenir un résultat clinique performant et prévisible[1] pour les patients nécessitant une optimisation osseuse ponctuelle. Les particules spongieuses allogéniques Puros font office de substrat ostéoconducteur qui permet la repousse du tissu conjonctif vasculaire et cellulaire.[2]

Leader

Les produits Puros pour allogreffe sont utilisés en pratique clinique dans le monde entier.

Preuves cliniques et scientifiques

Les particules allogéniques Puros, une marque d'allogreffe de premier plan, sont distribuées dans de nombreux pays et ont été utilisées dans plus de 350 articles sur des applications dentaires, démontrant leur fiabilité et leur prévisibilité pendant des procédures d'augmentation osseuse. Une étude en vis-à-vis montre une formation osseuse et un remodelage plus importants qu'avec des particules allogéniques lyophilisées.[3]

Système de sécurité à plusieurs étapes

1. **Sélection des donneurs**

   La sélection des donneurs et les tests sérologiques sont conformes aux directives de l'UE[4-6] et nationales.[7-9]

2. **Traitement tissulaire avec le procédé de stérilisation Tutoplast**

   Le procédé Tutoplast élimine en douceur les composants indésirables. Le procédé préserve les propriétés biochimiques et a été validé pour l'inactivation des virus et des pathogènes. L'inactivation virale par ≤12log[10] a été validée et confirmée par plusieurs institutions indépendantes.[10]

3. **Irradiation gamma finale à petites doses**

   Tous les produits allogéniques Puros sont stérilisés par irradiation gamma à petites doses : niveau de garantie de stérilité : 10^{-6}.[11]

Vitalité

Les produits allogéniques Puros ont les propriétés structurelles du tissu naturel. Ces propriétés leur permettent de produire davantage d'os vital nouveau que les produits xénogéniques et synthétiques.[12]

Manipulation et résistance

Le procédé Tutoplast n'affecte pas les propriétés mécaniques des produits,[13] ce qui permet une manipulation confortable et une fixation sûre des produits allogéniques Puros (par ex., blocs osseux allogéniques Puros).

Sécurité, fiabilité, homogénéité

Depuis plus de 50 ans, le procédé Tutoplast a permis de réaliser en toute sécurité plus de 5 millions de greffes.[10]

Références

1. Sterio TW, Katancik JA, Blanchard SB, Xenoudi P, Mealey BL. A prospective, multicenter study of bovine pericardium membrane with cancellous particulate allograft for localized alveolar ridge augmentation. Int J Periodont Rest Dent (2013) 33:499-507.
2. Minichetti JC, D'Amore JC, Hong AYJ, Cleveland DB. Human histologic analysis of mineralized bone allograft (Puros) placement before implant surgery. J Oral Implantol (2004) 30:74-82.
3. Monje A, O'valle F, Monje-Gil F, Ortega-Oller I, Mesa F, Wang HL, Galindo-Moreno P. Cellular, vascular, and histomorphometric outcomes of solvent-dehydrated vs freeze-dried allogeneic graft for maxillary sinus augmentation: a randomized case series. Int J Oral Maxillofac Implants (2017) 32:121-127.
4. Commission européenne : Directive 2004/23/CE. DIRECTIVE 2004/23/CE DU PARLEMENT EUROPÉEN ET DU CONSEIL du 31 mars 2004 relative à l'établissement de normes de qualité et de sécurité pour le don, l'obtention, le contrôle, la transformation, la conservation, le stockage et la distribution des tissus et cellules humains. Journal officiel de l'Union européenne (2004) L102:48-58.
5. Commission européenne : Directive 2006/17/CE. DIRECTIVE 2006/17/CE DE LA COMMISSION du 8 février 2006 portant application de la directive 2004/23/CE du Parlement européen et du Conseil concernant certaines exigences techniques relatives au don, à l'obtention et au contrôle de tissus et de cellules d'origine humaine. Journal officiel de l'Union européenne (2006) L38:40-52.
6. Commission européenne : Directive 2006/86/CE. Directive 2006/86/CE de la Commission du 24 octobre 2006 portant application de la directive 2004/23/CE du Parlement européen et du Conseil en ce qui concerne les exigences de traçabilité, la notification des réactions et incidents indésirables graves, ainsi que certaines exigences techniques relatives à la codification, à la transformation, à la conservation, au stockage et à la distribution des tissus et cellules d'origine humaine. Journal officiel de l'Union européenne (2006) L294:32-50.
7. Regulation on quality and safety requirements on collection of tissue samples and their transfer in accordance with the Transplant Act (TPA Tissue Regulation: TPG-GewV) of 26 March 2008. 2008, Federal Law Gazette Part I No. 12. p. 512-520.
8. Bundesärztekammer. Richtlinien zum Führen einer Knochenbank. Deutsches Ärzteblatt (2001) 98:A1011-A1016.
9. Paul-Ehrlich-Institut, Bundesgesundheitsamt. Virussicherheit / Diagnostik - Validierung: Anforderungen an Validierungsstudien zum Nachweis der Virussicherheit von Arzneimitteln aus menschlichem Blut oder Plasma. Bundesanzeiger (1994) 84:4742-4744.
10. Data on file at Tutogen and RTI Surgical, Inc.
11. DIN EN ISO 11137-1, Sterilisation von Produkten für die Gesundheitsfürsorge – Strahlen – Teil 1: Anforderungen an die Entwicklung, Validierung und Lenkung der Anwendung eines Sterilisationsverfahrens für Medizinprodukte. 2013.
12. Schmitt CM, Doering H, Schmidt T, Lutz R, Neukam FW, Schlegel KA. Histological results after maxillary sinus augmentation with Straumann(R) BoneCeramic, Bio-Oss(R), Puros(R), and autologous bone. A randomized controlled clinical trial. Clin Oral Implants Res (2013) 24:576-85.
13. Thull R, Sturm A, Pesch H-J, Mechanische Eigenschaften nativer und präparierter Spongiosa, in Osteologie aktuell VII, H.-J. Pesch, H. Stoess, and B. Kummer, Editors. 1993, Spinger: Berlin. p. 157-163.

Le procédé exclusif Tutoplast®

Traitement des greffes osseuses allogéniques Puros et xénogéniques CopiOs

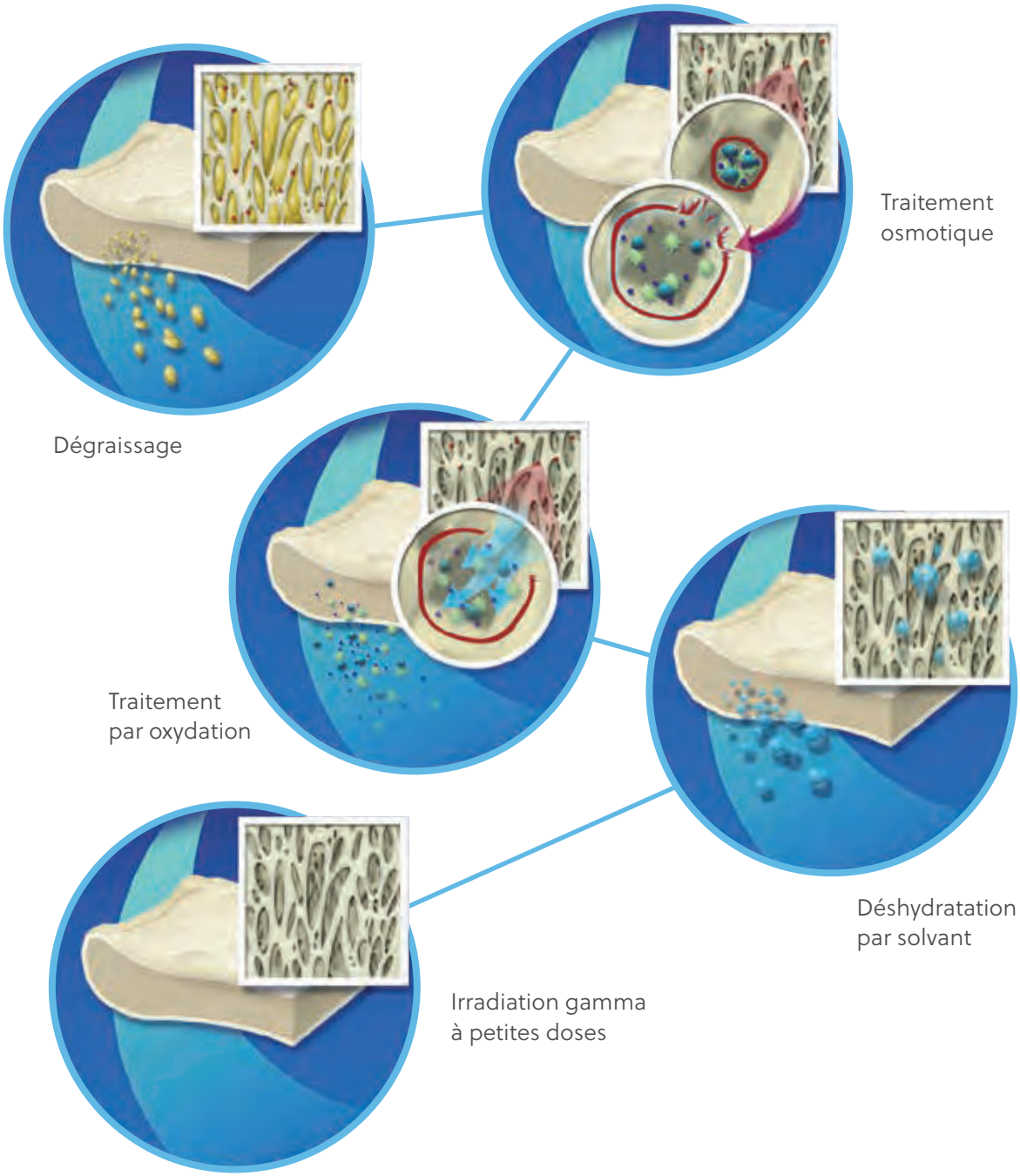

Le procédé exclusif Tutoplast®

Les produits allogéniques Puros et xénogéniques CopiOs sont fabriqués à l'aide du procédé de stérilisation Tutoplast en plusieurs étapes. Le **procédé** a pour objectif de préserver le collagène naturel **et la structure** minérale du tissu dur, afin de fournir un substrat pour la régénération et l'assimilation sur le site receveur. Le procédé Tutoplast a été scientifiquement validé pour la **préservation** des propriétés biochimiques du tissu, tout en désactivant les pathogènes et en éliminant en douceur les matériaux indésirables tels que les cellules, les antigènes et les virus, ce qui permet d'obtenir des tissus prévisibles, fiables, stériles et sûrs.[1] Plus de **11 millions d'implants** ont été stérilisés par le procédé Tutoplast, **sans incidence confirmée** d'infection associée à l'implant.[1]

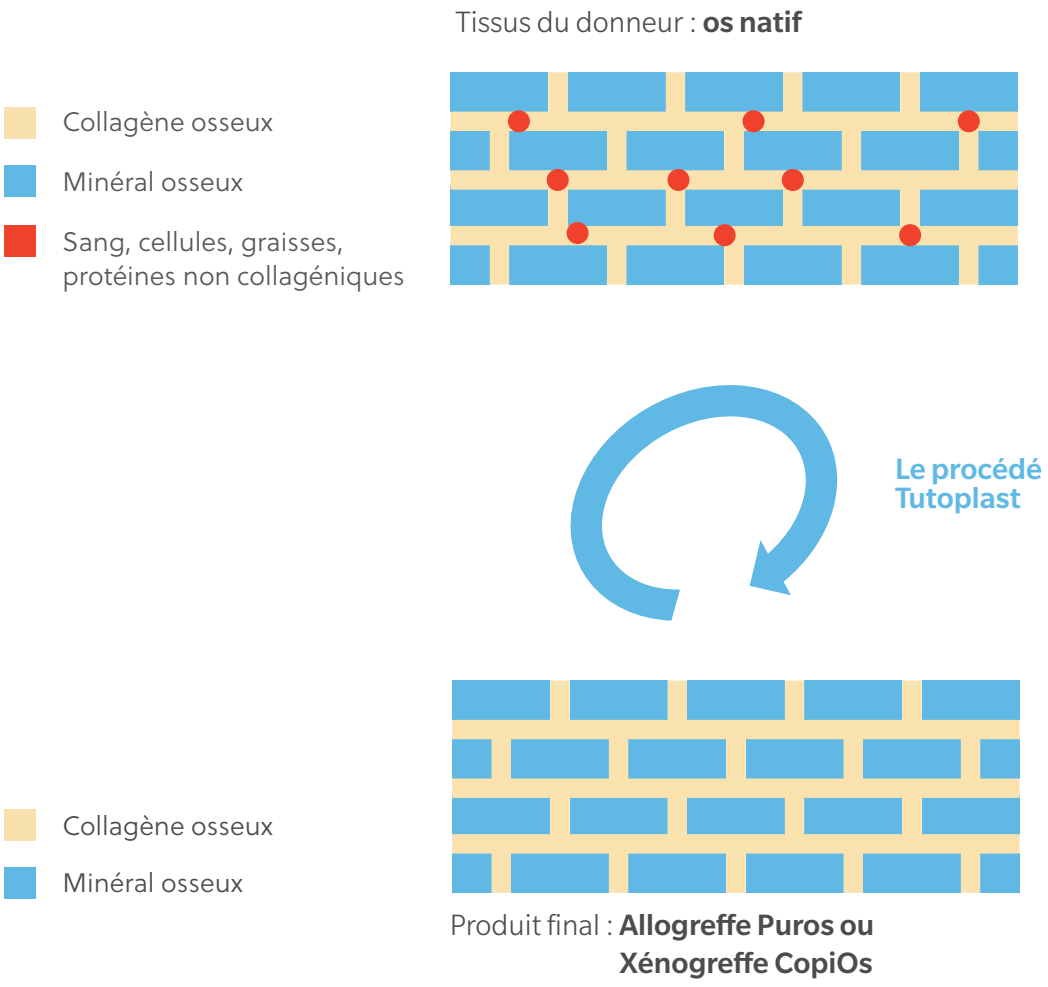

1 Données disponibles auprès de RTI Surgical, Inc.

Pour plus d'informations, consultez ZimVie.com.

ZimVie
4555 Riverside Drive
Palm Beach Gardens, FL 33410
1-800-342-5454
Phone: +1-561-776-6700
Fax: +1-561-776-1272
dentalCS@ZimVie.com

Zimmer Dental SAS
Bâtiment Québec
19 Rue d'Arcueil
94528 Rungis Cedex
Tel. : 0141-05-43-43
Fax : 0141-05-43-40
ZV.commandes@ZimVie.com

ZimVie
Restoring Daily Life®

Nom du produit : ALLOGREFFE PUROS® | Composition : tissu humain d'os spongieux (avec composant cortical dans la version d'allogreffe BLEND cortico-spongieuse Puros®), conservé à l'aide du procédé Tutoplast®, stérilisé par rayons gamma. | Indications thérapeutiques : Recouvrement ou comblement de défauts osseux pour créer des structures osseuses en chirurgie maxillofaciale. Les indications thérapeutiques pour lesquelles une expérience positive a été communiquée sont les suivantes : Régénération des défauts parodontaux ; régénération des défauts de furcation ; régénération après résection kystique et apicoectomie ; régénération de sites d'extraction ; régénération d'espaces entre la paroi alvéolaire et les implants dentaires ; régénération de défauts après retrait de bloc ; régénération d'espaces autour de greffes de bloc ; augmentation horizontale de crête alvéolaire (particules) ; augmentation de sinus ; augmentation en trois dimensions (horizontale et/ou verticale) de la crête alvéolaire (augmentation de bloc). D'autres applications ont été décrites dans d'autres spécialités chirurgicales. | Contre-indications : Aucune connue. | Effets indésirables (la fréquence ne peut être estimée à partir des données disponibles) : Rejet de greffe, réaction au site implanté ; échec de la greffe. Comme avec toute procédure chirurgicale, il y a un risque d'infection dû à la procédure elle-même. | Avertissements : Conserver dans un endroit sec, à l'abri des rayons du soleil et à une température ne dépassant pas 30 °C. Ne pas congeler. Mettre au rebut tout matériau non utilisé ; ne pas restériliser ! Voir également la notice d'utilisation. Tenir hors de la portée des enfants. | Classification générale pour fourniture : Sur prescription uniquement. | Informations complémentaires : voir la notice du produit ; | Date de révision du texte : 02.2018 „11". | Laboratoire pharmaceutique : Tutogen Medical GmbH, Industriestraße 6, 91077 Neunkirchen am Brand, Allemagne | Co-distributeur : Zimmer Dental GmbH, Wilhelm-Wagenfeld-Str. 28, D - 80807 Münich.

Sauf indication contraire, comme indiqué ici, toutes les marques déposées et tous les droits de propriété intellectuelle sont la propriété de ZimVie Inc. ou d'une filiale, et tous les produits sont fabriqués par une ou plusieurs des filiales dentaires de ZimVie Inc. (Biomet 3i, LLC, Zimmer Dental, Inc., etc.) et commercialisés et distribués par ZimVie Dental et par ses partenaires de commercialisation autorisés. Tutoplast est une marque déposée par Tutogen Medical GmbH. Bio-Oss est une marque déposée par Geistlich Pharma AG. Brånemark System est une marque déposée par Nobel Biocare Services AG. CollaPlug et CollaTape sont des marques déposées par Integra Life Sciences Corporation. Cytoplast est une marque déposée par Osteogenics Biomedical, Inc. Straumann et BoneCeramic sont des marques de commerce de Institut Straumann AG. Osteograf et Algipore sont des marques de commerce de Dentsply. La membrane Zimmer Socket Repair est fabriquée par Collagen Matrix, Inc. Les allogreffes Puros sont traitées par RTI Surgical, Inc. Certaines allogreffes Puros et CopiOs Pericardium sont traitées par Tutogen Medical GmbH. Pour plus d'informations sur le produit, veuillez consulter son étiquette ou son mode d'emploi. L'autorisation du produit et sa disponibilité peuvent être limitées à certains pays ou régions. Ce document s'adresse uniquement aux praticiens et n'a pas pour objectif de fournir un avis médical ou des recommandations. La distribution à tout autre destinataire est formellement interdite. Ce document ne peut être ni copié ni réimprimé sans l'autorisation écrite expresse de ZimVie.
ZV1658FR RÉV A 12/23 ©2023 ZimVie. Tous droits réservés.